

UNIVERSIDAD DE CIENCIAS MÉDICAS DE LAS FUERZAS  
ARMADAS REVOLUCIONARIAS.

HOSPITAL MILITAR DE EJÉRCITO

“Dr. MARIO MUÑOZ MONROY”

# **OSTECTOMÍA PROXIMAL DEL PERONÉ EN EL TRATAMIENTO DEL GENU VARO DOLOROSO**

Tesis presentada en opción al Grado Científico de Doctor en Ciencias Médicas

ENRIQUE ARMANDO PANCORBO SANDOVAL

**Ciudad de Matanzas**

**Cuba**

**2019**

UNIVERSIDAD DE CIENCIAS MÉDICAS DE LAS FUERZAS  
ARMADAS REVOLUCIONARIAS.

HOSPITAL MILITAR DE EJÉRCITO

“Dr. MARIO MUÑOZ MONROY”

# **OSTECTOMÍA PROXIMAL DEL PERONÉ EN EL TRATAMIENTO DEL GENU VARO DOLOROSO**

Tesis presentada en opción al Grado Científico de Doctor en Ciencias Médicas

Autor: Dr. Profesor Auxiliar. ENRIQUE ARMANDO PANCORBO SANDOVAL

Tutor: Dr. Cs. Profesor Emérito. ALFREDO CEBALLO MESA.

Co-Tutor: Dr.C. Profesor Titular. OSVALDO PEREDA CARDOSO.

**Matanzas**

**Cuba**

**2019**

## **Agradecimientos**

A mi padre, quien, con su humildad personal en el trato a cualquier ser humano, amor a la familia y dedicación a la medicina, me enseñó el camino a seguir en la vida.

A mí querida madre, que nos educó en el principio de ayudar a los más necesitados sin aspirar a nada en cambio.

A mí querida esposa Cari, que siempre ha estado a mi lado compartiendo lo bueno y lo malo, y por el amor que siempre me brinda.

A mis hijos Enrique y Claudia, los cuales siempre han sido un acicate en mi superación como padre y amigo.

A mis hermanos Armando, José, Fidel y Cristóbal, con los cuales he compartido momentos felices y difíciles de nuestras vidas, de los cuales siempre he recibido su aliento en mi superación.

A los profesores Dr. Pedro Monreal Acosta y Dr. Francisco Castro Guardado, que ya no están físicamente y a los cuales agradezco mi formación como profesional.

A los profesores Dr.C Gilberto Pons Mayea, Dr. Armando García Marín, con quienes tuve el privilegio de formarme.

Al profesor Dr.Cs Alfredo Ceballos Mesa, mi segundo padre, por su entusiasmo, confianza, orientaciones precisas y apoyo en la tutoría de esta investigación.

Al profesor Dr.C Osvaldo Pereda Cardoso por su paciencia, amistad y dedicación en la realización de este trabajo.

A los profesores Dra. Rudbeckia Álvarez Núñez y Dr. Rolando Reguera Rodríguez que han sido siempre un ejemplo a seguir desde mi formación como médico y ortopédico.

A los profesores Drs.C Rodrigo Álvarez Cambras y Pablo Pérez Capdet, de quienes siempre recibí sus enseñanzas y apoyo en mi vida profesional como especialista.

A mis compañeros de equipo Drs. Alberto Delgado Quiñonez, Dunieski Hernández Valera, José Quesada Pérez, Justo Hernández Hernández, Giraldo Díaz Prieto,

Maikel Martínez Delgado, Ronald Cruz Alard, Juan R. Guerrero Morejón y Ricardo Hernández Yagudin, por todo su apoyo y amistad.

A mis amigos, Dr. Juan Carlos Martín Tirado y Dr.C Horacio Tabares Neyra, por su apoyo continuo, confianza y amistad en la realización de este trabajo.

Al Dr. Fidel Fernández Villanueva, quien me brindó sus conocimientos en la elaboración de los datos estadísticos.

Al Profesor Auxiliar Lic. Silvio F. Soler Cárdenas, quien realizó todo el procesamiento estadístico de los datos de la tesis.

A mis amigos, Héctor Pérez Colina, Mayda Estévez y Yenia Benítez por su ayuda en la confección de esta tesis, por la confianza y el apoyo que brindan en cada momento.

A mi amiga, la Dra. en Ciencias Filológicas Margarita González Jurado por su ayuda y apoyo en la corrección del trabajo.

Al colectivo de técnicos y enfermeras de mi hospital que son imprescindibles en el trabajo humano que realizamos.

A las Fuerzas Armadas Revolucionarias que han influido en mi formación como médico revolucionario.

A nuestro Comandante en Jefe Fidel Castro Ruz que con sus enseñanzas y ejemplo nos enseñó a ser mejores seres humanos.

A los pacientes, incluidos o no en esta investigación, que son la razón de nuestro quehacer diario.

## **Dedicatoria**

A mis padres que ya no están.

A Cari.

A Enrique y Claudia.

A mis nietos.

**.....“La Revolución ha traído todo eso, ha estado prolongando la vida, y prolongando una vida saludable; porque lo que importa no es solo que las personas vivan muchos años, sino que vivan bien, que se sientan bien, que se sientan saludables, que se sientan atendidas, que se sientan seguras, que se sientan dignas”...**

Discurso pronunciado por el Comandante en Jefe Fidel Castro Ruz en el acto de clausura del VII Congreso de la ANAP en el Teatro Karl Marx. 17 de mayo de 1987.

## SÍNTESIS

**Introducción:** El genu varo doloroso en la gonartrosis es un problema de salud frecuente y un reto para el ortopédico pues en general no se logra alivio del dolor con tratamientos médicos y la cirugía con osteotomías correctoras y artroplastias, no está exenta de complicaciones y fracasos. Por tanto se propuso la Osteotomía Proximal del Peroné del Dr. Ying-Ze Zhang, como alternativa terapéutica para la reducción del dolor. **Objetivo:** Evaluar los resultados de la Osteotomía Proximal del Peroné en el tratamiento del genu varo doloroso. **Material y Método:** Estudio de intervención longitudinal prospectivo, sobre 54 rodillas con genu varo doloroso, en pacientes mayores de 50 años, operados mediante la técnica de Osteotomía Proximal del Peroné, y evaluados clínica y radiográficamente al año de la operación. **Resultados:** Reducción del dolor menor de 7 según Escala Visual Analógica, en reposo y a la marcha. Movilidad mayor de 90 grados en 53 rodillas. Comprobación radiográfica de la redistribución de peso por reducción de la altura del compartimento externo. La complicación más importante fue neuropraxia sensitivo motora de causa quirúrgica, que resolvió evolutivamente sin secuelas. **Conclusiones:** La Osteotomía Proximal del Peroné resultó efectiva como alternativa en el tratamiento del genu varo doloroso.

## TABLA DE CONTENIDOS

<b>TABLA DE CONTENIDOS.</b>	<b>Pág.</b>
<b>INTRODUCCIÓN.....</b>	<b>1</b>
Problema Científico.....	5
Hipótesis de Trabajo.....	6
Objetivos.....	9
<b>Capítulo 1. MARCO TEÓRICO.....</b>	<b>10</b>
1.1 Definición. ....	10
1.2 Factores de riesgo.....	13
1.3 Etiología y diagnóstico de la enfermedad.....	16
1.4 Exámenes complementarios.....	19
1.5 Clasificación de la gonartrosis.....	26
1.6 Tratamiento.....	29
1.6.1 Tratamiento no farmacológico.....	30
1.6.2 Tratamiento farmacológico.....	34
1.6.3 Tratamiento quirúrgico.....	40
1.6.3.1 Osteotomías correctoras.....	41
1.6.3.2 Artroplastias. ....	45
1.6.3.3 Ostectomía del peroné.....	52



<b>Capítulo 2. MATERIAL Y MÉTODO.....</b>	<b>58</b>
2.1 Clasificación y contexto del estudio.....	58
2.2 Unidad de análisis. ....	58
2.3 Criterios de inclusión y exclusión.....	59
2.4 Desarrollo del estudio.....	60
2.5 Consideraciones éticas.....	62
2.6 Descripción de la técnica quirúrgica.....	64
2.7 Evaluación de respuesta.....	66
2.8 Definición operacional de variables.....	69
2.9 Instrumentos para la recolección de los datos.....	70
<b>Capítulo 3. RESULTADOS.....</b>	<b>72</b>
<b>Capítulo 4. DISCUSIÓN.....</b>	<b>85</b>
<b>CONCLUSIONES.....</b>	<b>98</b>
<b>RECOMENDACIONES .....</b>	<b>99</b>
<b>REFERENCIAS BIBLIOGRÁFICAS.</b>	
<b>ANEXOS.</b>	

## Glosario

- *ACI- Implante autólogo de condrocitos.*
- *AFT- Ángulo femoro tibial.*
- *AINES- Anti inflamatorios no esteroideos.*
- *AMIC- Matriz autóloga induciendo la condrogénesis.*
- *APTF- Articulación proximal tibiofibular*
- *ATR- Artroplastía total de rodilla.*
- *COX-2- Inhibidores de ciclo oxigenasa*
- *DMOADs- Drogas modificadoras de la enfermedad en la osteoartrosis.*
- *EEM- Estimulación eléctrica muscular.*
- *ESCEO- Sociedad Europea para los Aspectos Clínicos y Económicos de la Osteoporosis y Osteoartritis.*
- *EVA- Escala Visual Analógica.*
- *FDA- Administración de Alimento y Drogas de Estados Unidos.*
- *GH- Glucosamina.*
- *GS- Sulfato de Glucosamina.*
- *HA- Ácido hialurónico.*
- *ICRS- International Cartilage Repair Society*
- *OARSI- Sociedad Internacional de Investigación de la Osteoartritis.*
- *OPP- Osteotomía proximal del peroné.*
- *OTS- Osteotomía proximal a la tuberosidad tibial.*
- *OTA- Osteotomía tibial alta.*
- *PRP- Plasma enriquecido en plaquetas.*
- *PTR- Prótesis total de rodilla.*
- *PUR- Prótesis unicompartmental.*
- *SYSADOA- Drogas de acción lenta para la osteoartritis.*
- *TENS- Estimulación eléctrica transcutánea*
- *cm-centímetro*
- *mm-milímetro*

## **INTRODUCCIÓN**

La osteoartrosis es la forma más común de enfermedad articular. Aunque puede afectar todas las articulaciones, la osteoartrosis de rodilla, denominada igualmente gonartrosis, resulta de las más frecuentes e incapacitantes. En los Estados Unidos está estimado que el 36,4 % de los individuos mayores de 60 años de edad presentan osteoartrosis en las rodillas <sup>1</sup>.

Las mujeres tienen una mayor prevalencia (42.1%) que los hombres (31.2%) y en general tienen más probabilidades de tener síntomas que los hombres <sup>2</sup>.

En Brasil la población de individuos sobre los 60 años en el 2013 se encontraba cercana a los 19 millones de personas y se calcula un aumento para el año 2050 por encima de los 64 millones <sup>3</sup>. Este es un dato alarmante, debido a la discapacidad física que provoca, la pérdida de calidad de vida y los costos para el sistema de salud generados por esta enfermedad.

La gonartrosis tiene un mayor índice de prevalencia comparado con otros tipos de osteoartrosis, siendo frecuentemente el genu varo parte de la sintomatología. La incidencia de la osteoartrosis aumenta con la edad, tipo de trabajo, práctica de deportes e incremento promedio del peso corporal, existiendo un mayor predominio en las mujeres <sup>2,4</sup>.

Desde hace varias décadas, Cuba comenzó a exhibir patrones de salud propios de países desarrollados, donde las enfermedades degenerativas del sistema osteomioarticular ocupan un lugar importante en la morbilidad de la población. Al cierre del trienio 2011-2013, la esperanza de vida al nacer de la población cubana en general, llegó a 78,45 años, cifra que coloca a la mayor de las Antillas entre las 25 naciones del mundo más aventajadas en ese importante indicador del progreso humano de una sociedad <sup>5-7</sup>.

A pesar de ello se dispone de escasos datos fiables para establecer comparaciones con lo reportado en otros países, por lo que se desconoce aún la incidencia y la prevalencia de la osteoartrosis degenerativa en Cuba.

La gonartrosis es una enfermedad articular degenerativa caracterizada por un deterioro progresivo del cartílago hialino acompañado de alteraciones sinoviales y del hueso subcondral. Probablemente no se trata de una sola enfermedad sino de un grupo heterogéneo de enfermedades con distinta etiología y pronóstico, pero con manifestaciones clínicas, anatomopatológicas y radiológicas comunes <sup>8</sup>.

Berenbaum <sup>9</sup>, plantea que en la gonartrosis se afectan los tres compartimentos de la articulación de la rodilla (articulación medial, lateral y patelofemoral) y usualmente se desarrolla lentamente por un período de 10 a 15 años, interfiriendo con las actividades de la vida diaria.

La enfermedad está caracterizada por el estrechamiento del espacio articular medial debido a la degradación progresiva del cartílago, lo cual causa alteraciones severas de la articulación tales como pérdida de la arquitectura articular, dolor y discapacidad.

El dolor óseo es debido a la exposición del tejido subcondral, el cual se produce por la isquemia subcondral y/o al edema, lo cual puede ser observado a través de la resonancia magnética nuclear (RMN) <sup>10-18</sup>.

Roman-Blas <sup>19</sup> y colaboradores señalan que la inflamación de la rodilla dominará la presentación clínica cuando el principal tejido afectado es la membrana sinovial. En algunos pacientes, la sinovitis severa caracteriza el escenario clínico; lo que ayudaría a identificar el tipo de fenotipo inflamatorio.

Por ello, la gonartrosis dolorosa puede ser definida como un síndrome complejo con diferentes fenotipos caracterizado por la participación de diferentes estructuras en diferentes grados. Tales características hacen difícil encontrar una terapia única que pueda ser generalizada para todos los pacientes <sup>19</sup>.

Las manifestaciones clínicas cardinales de la artrosis están constituidas por el dolor articular, la limitación de los movimientos, los crujidos y, ocasionalmente, grados variables de tumefacción o incluso derrame sinovial. Otros signos y síntomas son la deformidad y mala alineación articular, la inestabilidad y la rigidez. Todo ello afecta la independencia y funciones psicosociales de los pacientes. Muchos pacientes presentan enfermedad unicompartimental, siendo el compartimento medial 10 veces más afectado que el lateral<sup>20</sup>.

El cartílago desempeña un papel muy importante, la zona superficial es la más expuesta a las fuerzas de tensión, compresión y cizallamiento. En el genu varo las propiedades bioestructurales del cartílago y el hueso subcondral no son normales o las cargas son excesivas, lo cual puede ser también agravado por micro traumatismos

a repetición (ocasionados por la profesión o tipo de trabajo del paciente, práctica de deportes, etc), lo que induce a cambios tisulares, o puede tenerse una carga adecuada, pero la estructura ósea y cartilaginosa son deficientes.

Mientras el cartílago se encuentra íntegro no existirá dolor, pero al fisurarse este, el hueso subcondral expuesto del platillo tibial interno sufrirá el aumento de la carga de peso desencadenando el dolor.

El tratamiento en general y el quirúrgico en particular, del genu varo doloroso es uno de los principales retos que enfrentan los cirujanos ortopédicos. Con elevada frecuencia no resulta posible obtener alivio del dolor con los tratamientos médicos actuales y mucho menos detener el avance de la enfermedad, por lo que debe considerarse el tratamiento quirúrgico.

El realineamiento proximal de la tibia para corregir el varo, fue descrito por primera vez por Sir Robert Jones <sup>21</sup> quien usó una osteotomía en cuña cerrada para la corrección de la tibia vara en el niño. Coventry <sup>22</sup>, en los Estados Unidos fue uno de los principales promotores de este procedimiento.

En 1979 reportó mejoría del dolor aproximadamente en el 61% de los pacientes y un 65% de mejoría funcional luego de diez años de seguimiento. Concluyó que la complicación principal era la recidiva de la deformidad, acompañada con la reaparición del dolor. Observó mejores resultados cuando la cirugía conseguía al menos de 7° a 10° de alineamiento en valgo y los pacientes no tenían un sobrepeso importante (peso 30% o más por encima del ideal).

Varios autores<sup>23-51</sup> han descrito diferentes variantes de osteotomías correctoras y medios de fijación en el tratamiento del genu varo doloroso, con resultados similares, en base a la magnitud del procedimiento realizado, los medios de fijación empleados, y los tiempos de consolidación y rehabilitación.

Diferentes autores<sup>52-62</sup> plantean que la artroplastia total de rodilla en el tratamiento del genu varo en la gonartrosis, ha mostrado buenos resultados clínicos en aproximadamente el 80% de los pacientes en el seguimiento a largo plazo, pero un 20% de los pacientes continuaron con dolor, siendo un reto diagnóstico para el cirujano ortopédico con variables no exentas de recambios por aflojamiento e infecciones, los cuales no escapan al alto costo de aplicación.

### **Problema Científico.**

El genu varo doloroso en la gonartrosis, constituye hoy en día un problema de salud a nivel mundial, no resuelto por las diferentes osteotomías correctoras con alta incidencia de recidivas asociado a los altos costos de los implantes empleados en las osteotomías y de las endoprótesis para artroplastia sustitutivas. Esto, unido al incremento de las personas de la tercera edad dado por las mejoras de la expectativa de vida, trae por consecuencia un elevado número de personas con trastornos funcionales, que requieren de tratamientos que elevan los costos de los servicios médicos en todo el mundo.

Cuba no escapa a esta problemática del incremento universal de la expectativa de vida con la presencia de enfermedad degenerativa articular de la rodilla, como una de las causas más frecuentes de morbilidad en el anciano. Agravado por las grandes

limitaciones impuestas por el férreo bloqueo económico, resulta en largas listas de espera para tratamiento quirúrgico de un creciente número de pacientes con rodillas dolorosas, demandantes de solución a su dolencia.

Por todo lo anterior, el autor se propone aportar a la solución del problema científico de cómo lograr el alivio del dolor, de manera definitiva o durante el tiempo de espera del tratamiento quirúrgico en el genu varo en pacientes con gonartrosis, lo cual constituye en Cuba un grave problema de salud, solo resuelto de forma parcial e insuficiente por las causales ya mencionadas.

La revisión de la literatura permitió al autor acceder a varios estudios muy serios y con un buen nivel de evidencia científica. Entre ellos, los más relevantes a los efectos de la investigación, han sido los de Ying-Ze Zhang (2015)<sup>63,64</sup>. Estos trabajos<sup>63-79</sup> señalan la ostectomía proximal del peroné (OPP) como un nuevo proceder quirúrgico en el tratamiento del genu varo doloroso, con el cual se logra el alivio del dolor mediante la redistribución de la carga de peso entre ambos compartimentos articulares femoro-tibiales, el cual descomprime el interno y traslada más carga al externo, lo cual influye en su acción analgésica e incrementa la movilidad funcional de la rodilla en sus pacientes.

Por lo anterior, se propone como **Hipótesis de trabajo**, que la ostectomía proximal del peroné puede resultar un procedimiento alternativo para el tratamiento del genu varo doloroso del adulto, por ser una técnica sencilla, de rápida reincorporación del paciente a su actividad, con alivio del dolor y mejora de las funciones de la rodilla.



**Actualidad:** Un problema creciente de salud en el presente siglo, debido al incremento de la población de la tercera edad, lo constituye la gonartrosis dolorosa por genu varo, no resuelto totalmente por las diferentes osteotomías correctoras y artroplastias. De ahí que, la solución que se propone es actual y novedosa, pues constituye una vía expedita para aliviar el dolor mediante el tratamiento quirúrgico referido.

La **novedad** de este trabajo está dada por asociar la descripción de la técnica y la presentación de sus resultados al año de realizado, como un novedoso procedimiento en el arsenal del tratamiento quirúrgico de la afección en Cuba. Siendo el autor<sup>80-84</sup> el primero en publicar sus resultados en el país.

#### **Fundamentación científica, social y económica.**

La importancia científico-social de la aplicación de esta técnica quirúrgica está determinada por los resultados a obtener, con su generalización, en el alivio o desaparición del dolor y la recuperación funcional de las rodillas afectadas de gonartrosis por genu varo en el paciente adulto mayor.

La concepción científica biomecánica del control del dolor por disminución de la sobre carga del compartimento interno de la rodilla y su alivio o desaparición al reseca un fragmento del extremo proximal del peroné, con lo que se disminuyen los esfuerzos tensionales sobre dicho compartimento, constituye una estrategia de tratamiento que merece este estudio y la presentación de sus resultados. Esto coadyuva a enfrentar los elevados niveles de envejecimiento de la población cubana, los gastos económicos que genera la misma y el funcionamiento de la familia y la sociedad en general.

El paciente adulto mayor considera necesario el ser aceptado con las mínimas limitaciones posibles en su medio de relación social y no sentirse disminuido por padecimientos con severos procedimientos para su solución, de ahí que obtener resultados satisfactorios con técnicas mínimamente invasivas, como la planteada, sean de aceptación general.

En Cuba, como país bloqueado en lo económico pero que no ha cejado en su desarrollo científico-médico en las soluciones de los problemas que afectan a su población, la búsqueda, análisis e implementación de nuevas técnicas quirúrgicas, así como la publicación y generalización de sus resultados son vitales.

Aunque no es un estudio de costo en el aspecto económico, la incorporación de técnicas sencillas, de poca curva de aprendizaje, de rápida reincorporación laboral con control de su sintomatología clínica y función sostenible, constituye un factor económico al favorecer la implementación de protocolos de tratamiento que optimicen los recursos humanos y materiales eliminando procedimientos altamente costosos.

Para dar respuesta a la Hipótesis en la solución del problema científico mencionado, se realizó, un estudio de intervención longitudinal prospectivo, con un nivel de evidencia tipo IV y con un grado de recomendación C, con el propósito de mostrar los resultados en sus distintas variables, de la aplicación de la Ostectomía Proximal del Peroné logrados por el autor de la referida técnica de Ying-Ze Zhang <sup>63,64</sup>, en el Hospital Militar Mario Muñoz Monroy de Matanzas, desde abril del 2016 hasta abril del 2018.

Por lo cual el autor del presente trabajo se trazó los siguientes objetivos:

**Objetivos de la investigación:**

**General.**

Evaluar los resultados de la ostectomía proximal del peroné en el tratamiento del genu varo doloroso al año de operado.

**Objetivos específicos:**

- Describir las variables sexo y edad de los pacientes estudiados con la afección.
- Caracterizar los resultados post operatorios según las variables clínicas dolor, movilidad y altura del espacio femoro-tibial en ambos compartimentos.
- Identificar las complicaciones relacionadas con dicha técnica, su persistencia, control y posibles secuelas.

# **Capítulo 1. MARCO TEÓRICO**

## **CAPÍTULO 1. MARCO TEÓRICO**

Este capítulo tuvo como objetivo, la revisión del estado actual del diagnóstico y los diversos tipos de tratamientos que son aplicados en pacientes que padecen de genu varo doloroso en la gonartosis, las dificultades y complicaciones de los mismos, así como la aplicación de nuevos conceptos en el tratamiento de dicha enfermedad

**1.1 Definición.** El genu varo está descrito como una mala alineación del eje del miembro inferior, donde está disminuido el espacio articular interno de la rodilla, que con el paso de los años (tercera edad), junto al incremento del peso corporal combinado con causas multifactoriales (tipo de trabajo, práctica de deportes, etc), llevan a cambios degenerativos que van desde el adelgazamiento del cartílago articular hasta la exposición del hueso subcondral, con la presencia de osteofitos y quistes óseos subcondrales <sup>1-4,6-19</sup>.

Es una afección crónica y degenerativa, en la que se implican factores mecánicos y biológicos que desestabilizan la homeostasis entre la degradación y la síntesis de los condrocitos del cartílago articular, con lo que se produce una alteración de los mismos. Además, se afecta la matriz extracelular, la membrana sinovial y al hueso subcondral. Todo ello conduce a una pérdida de las propiedades de resistencia y elasticidad del cartílago que se va adelgazando y degenerando. Esta situación conduce a la aparición del dolor, a una incapacidad creciente, así como a la deformidad progresiva del miembro inferior.

### **Degeneración del cartílago articular de la rodilla.**

Subervier<sup>85</sup> en su artículo señaló que la osteoartrosis de la rodilla se caracteriza por la pérdida de manera progresiva e irreversible del cartílago articular. Metabólicamente existe un desequilibrio entre la síntesis y la degradación del cartílago articular y el hueso subcondral. En conjunto la gonartrosis produce alteraciones estructurales y funcionales de la articulación.

Jorgensen<sup>86</sup> y col. refieren que el cartílago hialino articular es un tejido semirrígido, avascular, alinfático y sin terminaciones nerviosas, especializado para una función de soporte durante el desarrollo embrionario, de almohadilla para las cargas mecánicas y para el rozamiento de los huesos durante el movimiento. Está constituido por una estirpe celular en distintos estadios de diferenciación (células condrogénicas, condroblastos y condrocitos) y una matriz extracelular compuesta por colágenos (fundamentalmente tipo II) y proteoglicanos (principalmente agregano y sulfato de condroitina) que está organizada en capas que muestran un incremento progresivo del grado de calcificación en relación a la proximidad con la superficie ósea que recubre. La degeneración articular observada en la osteoartrosis se caracteriza por daño y pérdida del cartílago hialino articular, con un patrón similar al causado por una gran carga mecánica. El efecto de la edad como factor de predisposición a la gonartrosis está también mediado, en gran medida, por la acción de la carga de peso a la que se ve sometido el cartílago articular en el tiempo.

En este sentido, Wei Zhang<sup>15</sup> y col basados en recientes estudios afirmaron que la carga mecánica, pequeña o moderada, induce a cambios atróficos o hipertróficos del cartílago, respectivamente, y una mayor sobrecarga mecánica dispara las vías

catabólicas de inflamación por transcripción nuclear. Este catabolismo incrementado conlleva a la afectación de la red de colágeno y la pérdida del contenido de proteoglicanos, ambos mediados por la liberación de metaloproteinasas y factores pro inflamatorios, limitando la capacidad regenerativa y condicionando por tanto la irreversibilidad de la destrucción del cartílago. Los condrocitos cercanos a la capa superficial se aglutinan, mientras que en la capa profunda se calcifican, sufriendo la muerte en estallido o apoptosis. La proliferación de condrocitos está activada un tanto, pero no pueden resistir la actividad catabólica predominante.

En la figura 1 se muestra este proceso degenerativo en el compartimento interno de la rodilla.

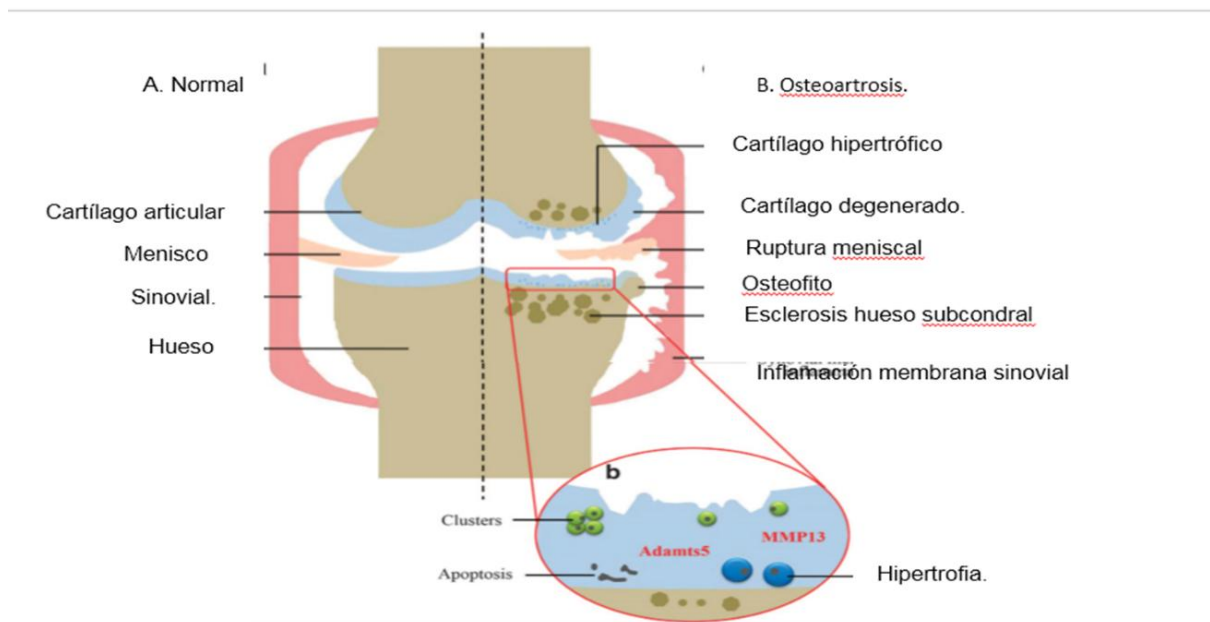


Figura 1. Tomado de: Wei Zhang, Hongwei Ouyang, Crispin R Dass and Jiake Xu. Artículo de revisión. Investigación actualizada en terapias farmacológica y regenerativa para la osteoartritis. Bone Research (2016) 4, 15040; doi:10.1038/boneres.2015.40. <sup>(15)</sup>

## **1.2 Factores de riesgo.**

Se han establecido diversos factores de riesgo para el desarrollo de la artrosis, los cuales se dividen en no modificables y modificables<sup>17</sup>:

### **Factores no modificables**

- Genéticos (influencia en 50% de los casos)
- Sexo (predominio en mujeres)
- Raza (mayor incidencia de OA de rodillas en mujeres asiáticas)
- Edad (aumento progresivo de prevalencia a partir de 45 años)

### **Factores modificables**

- Obesidad (especialmente en artrosis de rodilla)
- Traumatismos previos con afectación articular
- Alteración de la alineación articular (genu varo/valgo)
- Actividad laboral (agricultores, martillo neumático)
- Deportes de competición (de salto o de regateo)
- Fuerza debilitada de los músculos cuádriceps (factor independiente)
- Densidad Mineral Ósea (DMO)
- Menopausia (aumenta el riesgo)
- Tabaquismo (aumenta el riesgo)
- Dieta (escasa en vitaminas C y/o D triplica el riesgo)

En la artrosis primaria los factores genéticos juegan, con toda probabilidad, un papel importante, ya que la agrupación familiar es frecuente (ejemplo: artrosis de manos).

Se considera que la genética tiene un papel relevante en un 50% de todas las artrosis pero especialmente para artrosis de manos y cadera.



Silverwood<sup>87</sup> y colaboradores en una revisión sistemática y de meta análisis efectuada, identificaron que los principales factores asociados con el comienzo de la osteoartritis fueron el sobrepeso con probabilidades agrupadas (OR) 1.98, 95 % de intervalo de confiabilidad (CI) 1.57 a 2.20), la obesidad (OR 2.66, 95 % de CI 2.15 a 3.28), el sexo femenino (OR 1.68, 95 % de CI 1.37 a 2.07) y el dolor previo de la rodilla (OR 2.83, 95 % CI 1.91 a 4.19).

Sánchez<sup>88</sup> en su monografía sobre la gonartrosis, señala que la obesidad es una causa importante de artrosis. Probablemente, la causa principal que conduce a degeneración articular sea el incremento de fuerzas mecánicas en las articulaciones de carga. Así, la mayor parte de los obesos presenta deformidad en varo de las rodillas, lo cual incrementa las fuerzas que actúan en el compartimento femorotibial interno, acelerando el proceso degenerativo. El descubrimiento de la proteína leptina puede tener importancia en el comienzo y progresión de la artrosis; además, factores derivados de los adipocitos (IL-6 y proteína C reactiva) parecen ser procatabólicos para los mismos.

En la fase monopodal de la marcha, una fuerza de tres a seis veces del peso del cuerpo se transmite a la rodilla y de tres veces a la cadera. Estas fuerzas se incrementan varias veces en las actividades de impacto (correr, saltar, etc.). Por tanto, todo aumento de peso corporal del paciente puede, a grosso modo, multiplicarse por estos factores para hacer pasar el exceso de fuerza a través de la rodilla cuando una persona camina, aumentando el estrés sobre el cartílago articular, dando lugar eventualmente a la aparición de osteofitos periarticulares (para distribuir el incremento de fuerzas),

para terminar con el cierre del espacio articular. Este círculo vicioso, si no se controla, acaba obliterando el espacio articular <sup>89</sup>.

Se discute si el mal alineamiento articular da lugar a artrosis; no obstante, existe evidencia de que deformidades en varo y valgo son importantes en el agravamiento de la enfermedad en la rodilla y se puede asegurar que mucho del efecto de la obesidad sobre el deterioro del compartimento interno de la rodilla se explica por la angulación en varo, de forma que repercute en la nutrición del cartílago o alterando la distribución de la carga y, consecuentemente, la alteración de la composición bioquímica del cartílago <sup>89</sup>.

La esclerosis del hueso subcondral, ruptura y protrusión meniscal e inflamación de la membrana sinovial (sinovitis) puede ocurrir también debido a los cambios mecánicos en el cartílago en la gonartrosis, y hacer esta enfermedad más debilitante.

Roman-Blas <sup>19</sup> y colaboradores, basados en un macro estudio donde analizan las diferentes terapias actuales en uso para el tratamiento de la OA de la rodilla, corroboran cómo el stress mecánico excesivo actuando en el tejido articular normal o cargas normales ubicadas en los tejidos articulares anormales, lleva a un aumento de la degeneración de la matriz que excede la síntesis, y por ello causan degeneración articular y eventualmente osteoartrosis.

Más recientemente, la fisiopatología de la osteoartrosis ha sido asociada con otros factores importantes que regulan la biología del cartílago articular. La genética, el estado de las hormonas sexuales y el envejecimiento son factores sistémicos principales que intervienen en la patogénesis de la osteoartrosis primaria. Estos tres procesos biológicos distintos pueden inducir preliminarmente a cambios

osteoartrósicos proporcionando el terreno, mientras la concurrencia de factores de riesgo tales como la diabetes, síndrome metabólico, obesidad y lesiones repetitivas articulares pueden incitar la enfermedad, como ilustramos en la figura 2.

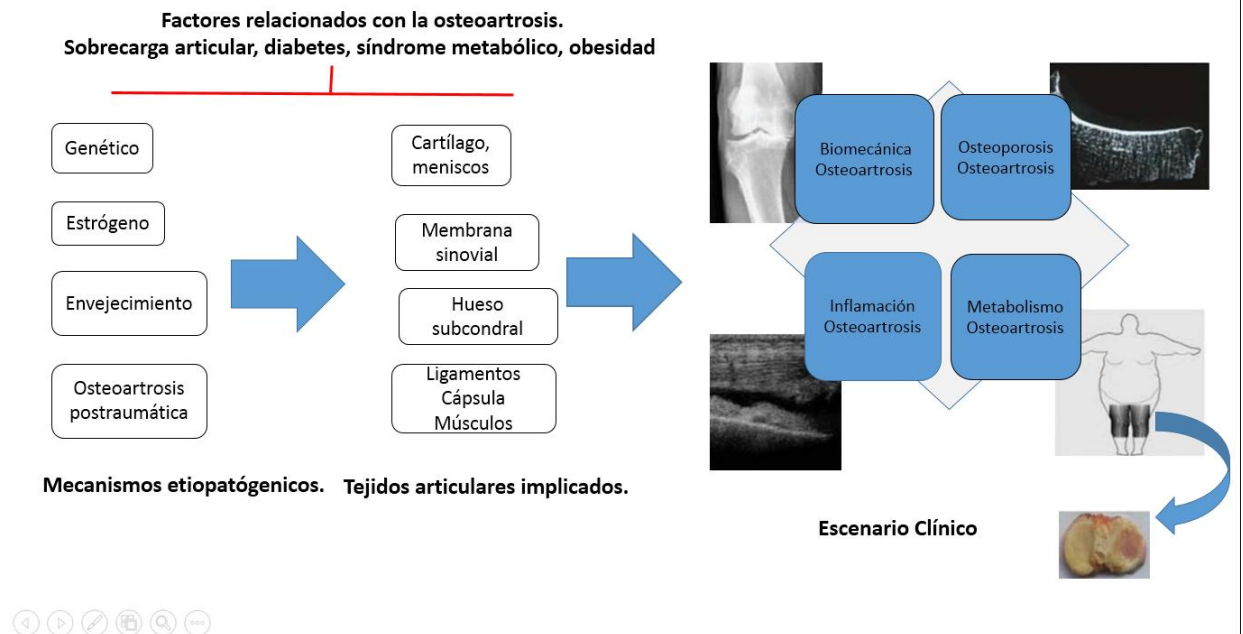


Figura 2. Tomado: Roman-Blas JA, Bizzib E, Largo R, Miglioreb A, Herrero-Beaumont G. An update on the up and coming therapies to treat osteoarthritis, a multifaceted disease. EXPERT OPINION ON PHARMACOTHERAPY, 2016. ); page:1-12 <sup>(19)</sup>

Por ello, la osteoartritis puede ser definida como un síndrome complejo con diferentes fenotipos, caracterizado por la participación de diferentes estructuras en diferentes grados. Por lo cual, tales características hacen difícil encontrar una terapia única que pueda ser generalizable para todos los pacientes.

### 1.3 Etiología y diagnóstico de la enfermedad.

La osteoartritis es la forma más común de artritis, y es la mayor causa de morbilidad, limitación de actividad, discapacidad física, gastos excesivos en cuidados de salud y reducción de la calidad de vida, especialmente en la población mayor de 45 años.

Bhatia<sup>90</sup> y col. en su estudio publican que en la población entre los 30 y 65 años de edad, la incidencia general y la prevalencia de osteoartrosis de rodilla ha aumentado hasta diez veces, afectando a casi el 33,6% de las personas mayores de 65 años, que es igual a una incidencia de uno en diez. La osteoartrosis puede ser considerada como una enfermedad definida por características de alteraciones estructurales de la articulación, incluyendo la degradación focal del cartílago articular y remodelación del hueso subcondral con la formación de osteofitos en los márgenes articulares. También como una enfermedad definida por los síntomas del paciente, incluyendo dolor, alteraciones del carácter y disturbios del sueño.

### **Anamnesis**

El síntoma predominante en las fases iniciales de la artrosis es el dolor. Su forma de manifestarse es bastante característica, por lo que suele denominarse dolor de ritmo artrósico: el paciente refiere un dolor de características mecánicas, diurno, que se presenta al inicio de la deambulación, mejora tras unos metros de marcha, y vuelve a empeorar tras bipedestación o marcha prolongadas, así como en situaciones de sobrecarga articular. En fases tardías, el dolor aparece cada vez más precozmente y es de mayor intensidad, hasta que finalmente se manifiesta durante el reposo y el sueño, en cuyo caso cabe plantear tratamiento quirúrgico dado que la destrucción articular suele ser ya extensa.

El cartílago no tiene terminaciones sensitivas, por lo que el dolor del paciente con artrosis se debe a inflamación de estructuras periarticulares, aumento de presión intraósea, alteración perióstica, sinovitis o contractura muscular. Adicionalmente, es frecuente la presencia de rigidez articular con duración inferior a 30 minutos y de

predominio tras un periodo de inactividad (por ejemplo al levantarse de la cama o de una silla tras un periodo de descanso).

La osteoartrosis sintomática de la cadera y de la rodilla muestra estar asociada en exceso con todas las causas de mortalidad, ya que limita significativamente la capacidad de la persona para el manejo de otras condiciones propias de salud, tales como la diabetes e hipertensión dado que la osteoartrosis relacionada con el dolor, limita la actividad física, disminuyendo el caminar, favoreciendo las posibilidades de muerte por enfermedades cardiovasculares asociadas ( $p < 0.001$ )<sup>91,92</sup>.

### **Manifestaciones clínicas de la gonartrosis en genu varo doloroso.**

Las manifestaciones clínicas cardinales de la artrosis son dolor articular, la limitación de los movimientos, los crujidos y, ocasionalmente, grados variables de tumefacción o incluso derrame sinovial. Otros signos y síntomas son la deformidad y mala alineación articular, la inestabilidad y la rigidez. Las articulaciones más frecuentemente afectadas son las rodillas, manos (articulaciones interfalángicas distales y proximales; y la trapecio metacarpiana), caderas, pequeñas articulaciones del raquis (interapofisarias y uncovertebrales), así como la primera metatarsfalángica del pie. No suele afectar a hombros, codos ni tobillos, salvo en casos de artrosis secundarias a traumatismos u otras enfermedades. La expresión clínica es muy variable dependiendo de la articulación afectada y del momento evolutivo.

Aunque el curso suele ser lento y progresivo, con frecuencia los pacientes sufren exacerbaciones dolorosas desencadenadas por traumatismos, sobrecarga, complicaciones periarticulares, bloqueos por degeneración meniscal o cuerpos libres articulares. Puede haber brotes inflamatorios, con derrame sinovial, a veces

importante, como consecuencia directa de la enfermedad o de otra patología asociada (meniscopatías, artritis microcristalinas, osteonecrosis, etc.).

#### **1.4 Exámenes Complementarios.**

La **radiografía simple** continúa siendo la primera prueba para evaluación del dolor de rodilla de origen traumático y no traumático, de inicio agudo o de evolución crónica. Es rápida y de bajo costo, y puede aportar numerosos datos para el diagnóstico, revelando fracturas, defectos osteocondrales, esclerosis subcondral, osteofitos, etc <sup>93</sup>. La radiografía en carga de peso aporta información adicional sobre la disminución del espacio articular, la cual nos informa sobre el estado del cartílago articular y a la vez nos sirve para clasificar el grado de estadio en que se encuentra el genus varo o gonartrosis medial <sup>57,88</sup>.

Una de las clasificaciones más empleadas por los ortopédicos a la hora de determinar la conducta a seguir es la de Ahlbäck <sup>94-96</sup>.

##### Clasificación de Ahlbäck. (Figura 3)

- Grado 1: disminución de la interlínea articular en un 50 % respecto al lado sano.
- Grado 2: desaparición de la interlínea articular.
- Grado 3: erosión ósea leve (< 0,5 cm).
- Grado 4: erosión ósea moderada (0,5-1 cm).
- Grado 5: erosión ósea grave (> 1 cm) o subluxación.

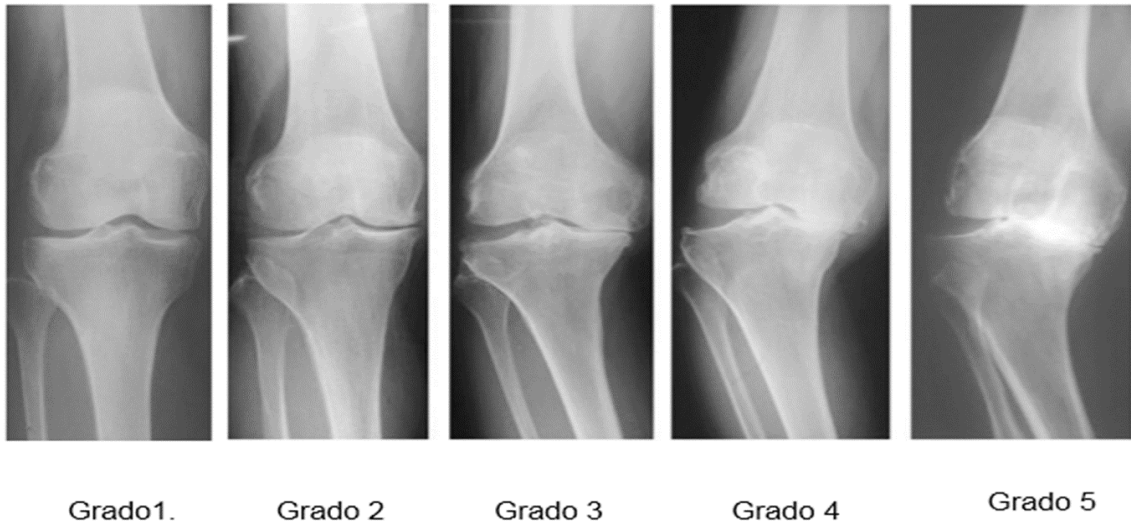


Figura 3. Clasificación de Ahlbäck. <sup>(57)</sup>

Varios autores señalan que desde los estudios de Kellgren y Lawrence en 1957, para definir sí el paciente es portador o no de una gonartrosis medial, se han apoyado en la presencia de criterios radiológicos que se consideran evidencia de artrosis, como son <sup>57,93,97</sup>:

- Formación de osteofitos en los márgenes articulares.
- Disminución del espacio articular asociada con esclerosis subcondral del compartimento medial.
- Pequeños pseudoquistes subcondrales con bordes escleróticos.
- Alteración de la forma de los extremos óseos.

Se afirma que la valoración conjunta de los distintos signos radiológicos no aumenta la precisión de diagnóstico de patología degenerativa. Se ha sugerido que la patología degenerativa de la articulación femorotibial debe ser diagnosticada por la presencia de osteofitos marginales, y que su severidad debe ser evaluada por la disminución del espacio articular, la esclerosis y los quistes subcondrales <sup>98</sup>.

La evaluación radiológica incluye, la medición del eje mecánico de la extremidad, el ángulo tibiofemoral anatómico, el alineamiento mecánico del fémur, y el alineamiento mecánico de la tibia <sup>23,43,57,93,98</sup>. Estas mediciones se realizan en vistas radiográficas panorámicas, que incluyen desde la pelvis, hasta los pies del paciente con carga de peso (figura 4).

El eje mecánico de la extremidad inferior está determinado por una línea trazada, desde el centro de la cabeza femoral hasta el centro de la articulación del tobillo. Esta línea debe pasar normalmente a 7 mm del lado medial de las espinas tibiales. El ángulo tibio-femoral anatómico está formado por la intersección de los ejes anatómicos de la tibia y del fémur y su valor promedio es de 5° a 6°.

El alineamiento mecánico del fémur es medido como un ángulo entre el eje transversal de la rodilla y el eje mecánico del fémur. Una tangente a los cóndilos femorales es trazada para definir el eje transversal de la rodilla. Normalmente el alineamiento mecánico del fémur es aproximadamente 90° ( $87.8^\circ \pm 1.6^\circ$ ). La intersección del eje mecánico de la tibia y una línea paralela a la superficie articular tibial proximal define la línea de orientación articular de la tibia proximal.

En todos los grupos la línea de orientación articular de la tibia proximal mide respecto al eje mecánico de la tibia aproximadamente  $87.0^\circ \pm 2.5^\circ$  <sup>22,42, 57,97,98</sup>. (figura 4)



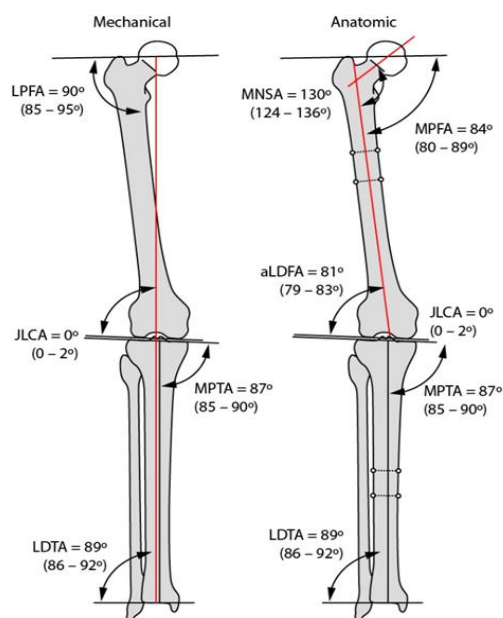


Figura 4. Eje mecánico y anatómico del miembro inferior (Paley<sup>99</sup>).

Como es ampliamente reconocido, las deformidades en varo pueden ser secundarias a alteraciones femorales, tibiales o laxitudes ligamentarias, de ahí la importancia de determinar cuál de estos, pueda ser el factor desencadenante de la deformidad.

Para evitar esto, Paley<sup>99</sup> desarrolló una evaluación del mal alineamiento, que identifica la fuente de la deformidad, es decir, si es a expensas del fémur, de la tibia, o de la tibia y fémur. El mal alineamiento altera la transmisión normal de las fuerzas a través de la rodilla, lo cual repercute en la biomecánica siendo un factor, como antes se ha señalado, que influye en los cambios degenerativos.

Ying-Ze Zhang<sup>64</sup> describe el grado de apertura del compartimento articular externo de la rodilla en el paciente portador de un genu varo, efectuando una medición en la vista anteroposterior con apoyo, previo al tratamiento quirúrgico, la cual repite posterior al proceder quirúrgico para valorar el grado de apertura del compartimento interno o cierre del externo (figura 5). Esta técnica, llamada ángulo de convergencia de la línea

articular, es similar a la descrita por otros autores, que muestra igualmente la apertura del espacio articular externo que debe tener un rango normal de  $\pm 2^\circ$ . Esta se realiza dibujando dos líneas una que se traza desde el borde inferior del cóndilo femoral externo al interno y otra línea que se dibuja desde el platillo tibial externo hasta el interno <sup>64,99</sup>.

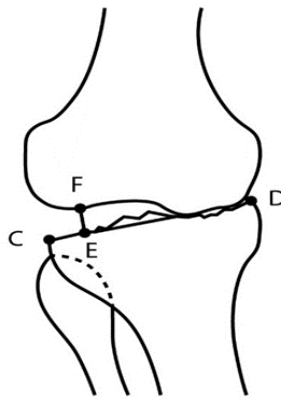


Figura 5. Grado de apertura del compartimento externo. Se traza una línea a nivel del platillo tibial que va desde el extremo interno (D) al externo(C), dividiéndose en seis partes iguales (vector C-D), tomándose como referencia la sexta parte externa(E) y desde esta se traza un vector perpendicular(E-F) desde el platillo tibial(E) hasta el cóndilo femoral externo(F), dando la altura del espacio articular externo en milímetros(Ying-Ze Zhang <sup>64</sup>) .

La **ecografía** posee la ventaja de ser accesible y económica comparada con otras técnicas y que nos pueden dar información de las estructuras intra y periarticulares, además de la presencia de colecciones como derrames, bursitis o gangliones <sup>100</sup>.

El uso de la **resonancia magnética nuclear (RMN)** para la evaluación de cambios degenerativos de la rodilla se encuentra aún en las primeras fases de desarrollo, pero rápidamente está llegando a ser el método de imagen de elección para la artrosis de leve a moderada, tanto en la clínica diaria como en estudios de investigación. Por ello, existe una necesidad creciente de métodos de medición precisos y reproducibles que

puedan ser usados para un diagnóstico más exacto del grado de artrosis y de su progresión en el tiempo, y puedan correlacionarse con sistemas de clasificación ya establecidos<sup>91</sup>.

Al mismo tiempo proporciona un estudio detallado de lesiones condrales, lesiones de partes blandas, ligamentos, estructuras capsulares y musculares. La desventaja de esta técnica es su elevado costo y limitada accesibilidad<sup>101</sup>.

Al estudiar prospectivamente poblaciones de pacientes con gonartrosis, algunos grupos multicéntricos y colaborativos liderados por reumatólogos han identificado una serie de signos en RMN que actuarían como predictores de evolución desfavorable de gonartrosis. Al respecto, destacan más significativamente los siguientes<sup>100,102</sup>:

- La extrusión meniscal
- El deterioro condral
- El edema subcondral

La **gammagrafía ósea** en la artrosis, aunque tiene una gran sensibilidad, posee baja especificidad para describir las superficies articulares y tiene una peor resolución que la radiografía simple. Además de ser una técnica válida para determinar la actividad de la enfermedad según la intensidad de captación del marcador, siendo la hipercaptación una fuente de predicción de la progresión de la enfermedad degenerativa<sup>101</sup>.

La **tomografía axial computarizada (TAC)** no es de gran valor en el diagnóstico de esta enfermedad, pero sí nos puede señalar lesiones óseas presentes<sup>42</sup>.

**Diagnóstico Diferencial.**

Existen múltiples enfermedades que pueden confundir el diagnóstico, ya que poseen manifestaciones clínicas similares. La clave para diferenciarlas es una historia clínica exhaustiva acompañado de una correcta exploración física, junto a las pruebas complementarias.

Giménez-Basallo<sup>100</sup> y col en una guía de buenas prácticas clínicas, señalan aspectos a tener en cuenta con respecto a otras enfermedades que pudieran confundir el diagnóstico, como se muestra a continuación en la tabla 1.

Tabla 1 Diagnóstico Diferencial de Artrosis.

Enfermedad.	Clínica.	Radiología.	Líquido Sinovial.	Alteración laboratorio.
Artrosis.	Dolor mixto mecánico e inflamatorio.	Pinzamiento asimétrico.	Normal.	-
Artritis Reumatoidea.	Dolor inflamatorio.	Pinzamiento simétrico. Erosión generalizada.	Inflamatorio.	+
Artritis Psoriásica.	Dolor inflamatorio.	Afectación interfalángica distal. Erosiones. Destrucción articular.	Inflamatorio.	+
Artritis por microcristales. Gota y Condrocálcinosis.	Dolor mixto mecánico e inflamatorio.	Afectación periférica monoarticular. Calcificación cartilaginosa. Grandes quistes sinoviales	Inflamatorio.	+
Artritis metabólica.	Dolor mecánico. Factores predisponentes.	Hallazgos típicos de la artrosis.	Normal.	+
Artritis endocrina.	Dolor mecánico. Factores predisponentes.	Hallazgos típicos de la artrosis	Normal.	+
Síndrome de Reiter.	Uretritis. Conjuntivitis.	Oligoarticular. Asimétrica afectación Miembro inferior y sacroiliaca.	Inflamatorio.	+

Giménez-Basallo, S, Pulido Morrillo, FG, Trigueros Carrero, JA: Guía de buenas prácticas clínicas en artrosis. Segunda Edición. Madrid: Organización Médica Colegial. Ministerio de Salud y Comercio. International Marketing&Communication.S.A.(IM&C). 2008.<sup>100</sup>

## 1.5 Clasificación de la gonartrosis.

Se puede realizar a partir de múltiples parámetros: clínicos, radiológicos, o por grado de lesión visualizada por artroscopia.

Por lo general, se clasifica en primaria o idiopática y secundaria. La primaria puede ser localizada o generalizada, la secundaria, por el contrario, puede presentarse de diferentes maneras:

- Enfermedades inflamatorias: artritis reumatoide, artritis crónica juvenil, espondiloartropatías, artritis infecciosa, cualquier otro tipo de artropatía inflamatoria.
- Enfermedades metabólicas: gota, condrocalcinosis, enfermedad de Paget, diabetes, acromegalia, ocronosis, etc.
- Alteraciones anatómicas: displasia, hiperlaxitud, genu varo, dismetría de miembros, escoliosis, osteonecrosis, etc.
- Alteraciones traumáticas: artropatía ocupacional, menisectomía, ruptura ligamentosa que produce inestabilidad, fracturas intra y extra articulares y sus secuelas, etc.

Uno de los criterios clínicos de clasificación más usado es el desarrollado por el Colegio Médico de Reumatología <sup>2,17,43,57,71,91,92</sup>.

Este criterio comienza con la presencia de dolor de la rodilla, además de otras características específicas. El número de características asociado con dolor de la rodilla varía, dependiendo de si un diagnóstico está siendo basado solamente en

criterios clínicos, o usando criterios clínicos más radiográficos, o usando criterios clínicos y de laboratorio, como a continuación se muestra:

- **Clínico:** Dolor de rodilla por muchos días en el mes previo, en adición al menos tres criterios de los que siguen:
  - Crepitación en movimiento activo de la rodilla.
  - Rigideces matutinas menor de 30 minutos de duración.
  - Edad mayor de 50 años.
  - Aumento de las prominencias óseas de la rodilla examinada.
  - Calor no palpable.
- **Clínico más radiográfico:** dolor de rodilla por muchos días en el mes previo, más la evidencia radiográfica de osteofitos en los márgenes de la articulación en adición a uno de los criterios que a continuación se muestran:
  - Crepitación en movimiento activo.
  - Rigideces matutinas menor de 30 minutos de duración.
  - Edad mayor de 50 años.
- **Clínico más laboratorio:** dolor de rodilla por muchos días en el mes previo, con adición de, al menos, cinco criterios de los que siguen:
  - Crepitación en movimiento activo de la rodilla.
  - Rigidez matutina menor de 30 minutos de duración.
  - Edad mayor de 50 años.
  - Aumento de las prominencias óseas de la rodilla examinada.
  - Sin aumento de la temperatura local en la articulación.
  - Hueso doloroso a la palpación.

- Índice de eritrosedimentación por debajo de 40 mm/h.
- Factor reumatoideo menor de 1:40.
- Fluido sinovial consistente con la osteoartrosis (conteo de células blancas < 2000/μL)

El método radiológico es el más aplicado para el diagnóstico, clasificación y toma de decisiones, en el tratamiento de los pacientes con gonartrosis. Los más utilizados para valorar la gravedad de la artrosis de la rodilla son el de Kellgren-Lawrence<sup>17,43,52,80</sup> y el de Ahlbäck<sup>28,29,33-35,40,43-46,51,57</sup>.

Igualmente, con el desarrollo de la artroscopia se han descrito varias clasificaciones apoyándose en los hallazgos anatómicos, como la descrita en 1961 por Outerbridge<sup>43,92</sup> (tabla 2).

Otra clasificación muy utilizada por los clínicos dedicados al tema de las lesiones condrales, es la clasificación de la ICRS (International Cartilage Repair Society). Esta clasificación se basa fundamentalmente en la profundidad de la lesión<sup>43,102</sup>.

Tabla 2. Clasificación de Outerbridge.

Grado 0	Normal.
Grado 1.	Reblandecimiento del cartílago articular.
Grado 2.	Fibrilación y fisura del cartílago en un área de 1,3 cm de diámetro o menos.
Grado 3.	Fibrilación y fisura del cartílago en un área mayor de 1,3 cm de diámetro.
Grado 4.	Exposición de hueso subcondral.

Osteoarthritis: A Serious Disease, Submitted to the U.S. Food and Drug Administration December 1, 2016. [www.oarsi.org/.../oarsi-white\\_paper\\_oa\\_serious\\_disease\\_121416\\_1](http://www.oarsi.org/.../oarsi-white_paper_oa_serious_disease_121416_1)

### **1.6 Tratamiento.**

Los objetivos del tratamiento para la gonartrosis incluyen el alivio del dolor y combatir la inflamación, retrasar la progresión de la enfermedad, mejorar o mantener la movilidad, función (incluyendo actividades de la vida diaria) y calidad de vida del paciente.

Al mismo tiempo, debe ser seguro y por ello debe garantizar la seguridad tanto sistémica como articular. Para ello, se debe tener en cuenta factores de incidencia como el estadio evolutivo de la enfermedad, la afectación clínica, la localización articular y la posible presencia de enfermedades concomitantes o de circunstancias, ligadas a la previsible aparición de efectos secundarios o complicaciones de las terapias propuestas.

La Sociedad Internacional de Investigación de la Osteoartritis (OARSI) en su informe al Subcomité de la Administración de Drogas y Alimentos de los Estados Unidos (FDA), en diciembre del 2016, señaló como aspectos importantes a tener en cuenta a la hora



de enfrentar y tratar la osteoartritis u osteoartrosis, los que a continuación se mencionan <sup>92</sup>:

- Prevalencia global elevada.
- Ambos factores, la prevalencia y los riesgos se encuentran en aumento.
- Cura no conocida.
- Impacto significativo en los últimos años de vida del paciente debido a la discapacidad.
- Impacto significativo en y por condiciones de la comorbilidad.
- Riesgo aumentado de muerte prematura.
- Pérdida de productividad, retiro temprano, pérdida de los ahorros del retiro.
- Alta carga económica en lo individual y lo social.
- Historia natural de progresión con remisiones no conocidas.
- Aún no existen intervenciones probadas que estén disponibles para detener la progresión de la enfermedad.
- Terapias actuales tienen poco efecto en el tratamiento, son costosos y están asociados con amenazas para la vida por los efectos adversos.

En la actualidad, el tratamiento de la osteoartrosis se divide en tratamientos no farmacológicos, farmacológicos y quirúrgicos.

### **1.6.1 Tratamiento no farmacológico.**

Roos y Arden <sup>103</sup> señalan que la osteoartrosis debe ser vista como una condición crónica, donde la prevención y modelos de cuidados comprensivos tempranos son la norma aceptada. Las lesiones articulares, la obesidad y la función muscular dañada

son factores de riesgo modificables, susceptibles a estrategias de prevención primarias y secundarias. Las estrategias que son más apropiadas para cada paciente deben ser identificados, para seleccionar la intervención correcta o, al menos, atenuar los factores de riesgo.

Esta fase de tratamiento debe ir dirigida a aquellos pacientes que se encuentran en fases tempranas de la enfermedad en que los factores de riesgo presentes puedan ser modificables.

### **Modificación del estilo de vida**

En el paciente obeso (índice de masa corporal  $>30\text{kgs/m}^2$ ) deben ser valoradas terapias de dietas dirigidas y ejercicios para perder peso. Minimizar las actividades que puedan aumentar el dolor, como subir y bajar escaleras puede beneficiar la evolución de la artrosis.

La pérdida de peso es fundamental. Se estima que alrededor del 60-80% del peso del cuerpo está distribuido en el compartimento medial de la rodilla durante la fase de apoyo medio en la marcha; aunado a esto cada kilogramo adicional traduce dos kilogramos adicionales a la rótula, por lo tanto, se recomienda una adecuada alimentación, así como acudir con un nutriólogo para una correcta asesoría.

Ejercicio: es beneficioso realizar ejercicios de potenciación muscular y estiramientos musculares con el fin de mejorar el arco de movimiento. Son aconsejables ejercicios en el agua.

Diferentes autores reportan en sus trabajos que los ejercicios indicados son los aeróbicos, acuáticos y los dirigidos al fortalecimiento del músculo cuádriceps. Se sugiere que el ejercicio sea de manera gradual: nadar, caminar sobre superficies planas y bicicleta fija usando el asiento alto y con baja resistencia. Asimismo, el ejercicio será de manera individualizada <sup>2,6,8,43,85,88,92,100,103-105</sup>.

Sus resultados son medidos clínicamente con encuestas de satisfacción o test de funcionalidad, presentando mejores resultados en gonartrosis leve y moderado, que en etapas avanzadas.

La acupuntura es una modalidad de tratamiento con beneficios probados en el alivio del dolor de esta afección. Otras terapias para el cuerpo y la mente tales como el yoga, tai chi y gi gong también pueden ser usados en el tratamiento de la osteoartrosis, con evidencia de beneficio <sup>88</sup>.

Nejati <sup>106</sup>, señala que el uso de ejercicios combinado con acupuntura y otros procedimientos mejora la función y el dolor de la rodilla, pero igualmente por períodos cortos.

Sánchez Martín <sup>88</sup> en su artículo de revisión plantea que el uso de aparatos de soporte, tipo rodilleras estabilizadora de valgo, y de calzado de suela de goma con tacón de poca altura, puede también ser útil para disminuir el dolor y permitir realizar actividades diarias y bastón de apoyo en los casos de gonartrosis de moderada a severa.

A nivel femorotibial, la aplicación de ortesis resulta beneficiosa, especialmente en el genu varo artrósico, realineando la rodilla ligeramente, si bien no es de aplicación fácil en personas mayores.

El encintado rotuliano alivia extraordinariamente el dolor aunque su mecanismo de acción no está aclarado. Tiene el inconveniente para el paciente de su dificultad de aplicación por el mismo y la irritación de la piel.

### **Terapia Física.**

Dentro de las diferentes indicaciones se encuentra la termoterapia como la crioterapia donde el uso de la bolsa fría mejora el dolor y el edema a corto plazo <sup>6, 8, 92, 104-107</sup>.

El uso del calor en la fase de dolor y rigidez de la rodilla, igualmente produce alivio a corto plazo.

Rodríguez-Merchan <sup>108</sup>, en una actualización reciente sobre los tratamientos para la gonartrosis refiere que el ultrasonido terapéutico puede ser beneficioso (evidencia de baja calidad), que la efectividad de la electro estimulación transcutánea para alivio del dolor no ha sido demostrada y que la terapia de estimulación eléctrica puede proveer mejoría significativa.

El uso de la estimulación eléctrica transcutánea (TENS) produce alivio de cortos períodos de duración.

La estimulación eléctrica muscular (EEM) en los estudios efectuados tampoco es alentadora en su uso.

Abdelhameed <sup>109</sup>, en otro estudio señala que el uso de la terapia con láser, combinada con ejercicios en pacientes ancianos con gonartrosis, mejora igualmente el dolor de la rodilla, pero por períodos cortos.

### **1.6.2 Tratamiento farmacológico.**

Uno de los procedimientos a ser seguido para el manejo de la gonartrosis es la farmacoterapia. Esta es generalmente usada para aliviar al paciente del dolor e inflamación. Los tipos de medicamentos usados actualmente para el tratamiento de la osteoartrosis de la rodilla son agentes analgésicos/anti inflamatorios, glucocorticoides, opioides, sintomáticos, drogas de acción lenta para la osteoartritis (SYSADOA), inyecciones intraarticulares y anti citoquinas.

Estudios de investigación han mostrado que la base de datos de Cochrane contiene una revisión de 16 ensayos aleatorizados los cuales, a pesar del gran número de estudios sobre la eficacia y seguridad de estas drogas, todavía no pueden ser juzgados como conclusivos <sup>108</sup>.

Roman-Blas<sup>19</sup> en su reciente revisión sobre los diferentes medicamentos disponibles hoy en día y los que se encuentran en fase de ensayo para el tratamiento de la osteoartrosis, señaló que la misma puede ser considerada una enfermedad huérfana, por lo que un tratamiento específico capaz de parar o reducir el desarrollo de los varios procesos degenerativos moleculares e inflamatorios todavía no está disponible.

#### **Analgésicos.**

Dentro de este grupo, el paracetamol o acetaminofén es el fármaco más eficaz para el alivio de dolor artrítico, debido a su seguridad relativa y efectividad; y debe ser considerado como tratamiento oral de primera elección reconocida por la Organización Mundial de la Salud, la Sociedad Internacional de Investigaciones para la Osteoartritis (OARSI) y por la Asociación Americana de Reumatología en todas sus guías clínicas

15,19,43,92,108,110. Este fármaco es indicado para la gonartrosis de leve a moderada y es comúnmente usado para reducir la fiebre y el dolor tales como el dolor de cabeza, dolencia muscular, dolor de espalda y dolor de muela. Las sobredosis pueden ser tóxicas para el hígado, debido a esto la Administración de Alimento y Drogas de Estados Unidos (FDA) en el 2013 recomendó la dosis diaria entre 4000 y 3000 mg <sup>111</sup>. Para pacientes con síntomas severos o que no respondieron al paracetamol recomendaron el uso de drogas más potentes, como los anti inflamatorios no esteroideos (AINES).

En los casos de osteoartrosis de moderada a severa son recomendados los analgésicos opioides como el Tramadol y la Codeína, los cuales pueden ser usados solos o combinados con el Paracetamol. Dados sus efectos secundarios como vómitos, nauseas, confusión y somnolencia se recomienda usarlos por períodos breves <sup>86,90</sup>.

El uso de terapias con el empleo de medicina verde de forma tópica y oral, como es el uso de del gel de Amica y el extracto de Boswellia serrata, han demostrado tener efectos cortos de alivio <sup>108</sup>.

### **Anti inflamatorios.**

El tratamiento básico durante años ha sido a base de medicamentos antiinflamatorios y analgésicos, como el paracetamol. Mediante amplios estudios multicéntricos se ha comprobado que esto es refutable, demostrándose de manera inequívoca, que tanto antiinflamatorios como inhibidores de ciclooxigenasa (COX-2) son más eficaces para tratar el dolor y la limitación funcional que el paracetamol. Pero la relativa eficacia de

los antiinflamatorios debido a la toxicidad de muchos aines e inhibidores de COX-2, se acompaña de un importante riesgo de tipo cardiovascular y cerebral cuando se mantienen durante mucho tiempo. Por ello, deberá evitarse el diclofenaco y la única droga segura, desde el punto de vista cardiovascular, es el naproxeno <sup>19,88,92</sup>.

Los AINES también crean problemas gastrointestinales. Por ello es conveniente utilizarlos en bajas dosis o sólo en casos de necesidad.

En aplicación tópica, los AINES tienen su indicación. Mason <sup>112</sup> y Conaghan<sup>113</sup> publican una revisión sistemática y de meta análisis, donde demuestran que al administrar AINES (especialmente diclofenaco en gel o solución, tópicamente) en la proximidad de una articulación, como la parte alta de la rodilla, pueden ser encontrados en la sinovial y en el cartílago articular. También se ha comprobado que su eficacia es menor que cuando se administran por vía oral. Su mayor ventaja es que, a diferencia de los administrados por vía oral, no tienen efectos colaterales gastrointestinales, renales, y de presión sanguínea.

### **Fármacos de acción sintomática lenta para la osteoartritis (SYSADOA) o drogas modificadoras de la enfermedad en la osteoartritis (DMOADs)**

Wu <sup>114</sup> y col. reportaron que la glucosamina (GH) es inefectiva para la reducción del dolor en pacientes con gonartrosis. El Sulfato de Glucosamina (GS) no mostró beneficios para reducir el dolor después de 6 meses de terapia.

El fallo de este medicamento y otros agentes en los tratamientos específicos para la osteoartritis, en modificar ambos: el dolor y la continuidad de la enfermedad, también pudieran ser atribuibles al hecho de los diferentes fenotipos existentes de

osteoartrosis; por lo que pueden responder de una manera variable a diferentes terapias <sup>19</sup>.

### **Tratamiento mediante infiltraciones intraarticulares.**

Jüni <sup>115</sup> y col., evaluaron la eficacia y seguridad de los corticosteroides en el tratamiento de la gonartrosis, recomendado cuando falla el tratamiento oral en pacientes con osteoartrosis de moderada a severa. El reporte no pudo confirmar si este tratamiento es efectivo después de aplicado, entre la primera semana y sexta semana.

Deben ser tomadas todas las medidas de asepsia y antisepsia para evitar complicaciones como la artritis séptica. Otras complicaciones que pueden aparecer son la atrofia o pigmentación de la piel, las calcificaciones pericapsulares asintomáticas y el dolor o equimosis en el lugar de punción <sup>43</sup>.

La viscosuplementación consiste en la infiltración de ácido hialurónico en pacientes con osteoartrosis. La evidencia muestra resultados dispares aunque sugiere un efecto potencial positivo en pacientes, de corto a mediano plazo. Se observó que el mayor efecto fue entre la quinta y decimotercera semana, y con un efecto prologado de hasta 26 semanas, concluyendo que es una terapia altamente recomendada para la gonartrosis <sup>116</sup>.

La Sociedad Europea para los Aspectos Clínicos y Económicos de la Osteoporosis y Osteoartritis (ESCEO) en el algoritmo de tratamiento para los pacientes con osteoartrosis de leve a moderada, donde falló el tratamiento con AINES, recomendó el uso de la inyección intraarticular del ácido hialurónico(HA) como segunda línea <sup>117</sup>.



Sin embargo, otros estudios no son tan optimistas y consideran a este tipo de opción terapéutica controvertida e incierta, ya que reporta irrelevantes beneficios clínicos en cuanto al dolor, y produce reacciones adversas como la artritis química reactiva <sup>118</sup>.

Raeissadat <sup>119</sup> y col, en su trabajo compararon el uso del ozono y el ácido hialurónico (HA) intraarticular, encontrando iguales resultados en cuanto al alivio del dolor y la función de la rodilla, pero se carece de mayor evidencia ya que el estudio sólo fue por seis meses.

**Biológicos:** Inyección biológica incluye terapias basadas en células madres y plasma enriquecido en plaquetas (PRP).

**Terapias basadas en inyecciones de células:** Las terapias basadas en células para gonartrosis están en estadio de desarrollo. Una reciente revisión sistemática sugirió que las inyecciones de células intra articulares (células derivadas de la médula ósea) fueron la fuente con mayor frecuencia elegida, seguida de células derivadas de tejido graso y células madres en el tratamiento de la osteoartrosis acompañada de defectos focales de cartílago en la rodilla humana, donde reportan resultados positivos sin riesgos de reacciones adversas. Sin embargo, la mejoría de los síntomas de los pacientes fue modesta. La calidad general de la literatura fue pobre; por ello, la evaluación exacta y la optimización de estas terapias requerirán más investigaciones <sup>120-122</sup>.

Plasma ricas en plaquetas (**PRP**): Múltiples estudios y revisiones sistemáticas han reportado resultados parciales en el uso de PRP intraarticular solo o combinado para el tratamiento de la gonartrosis <sup>123-126</sup>. Aunque algún dolor o inflamación han sido

reportados después de su uso, estos síntomas típicamente se resuelven dentro de los dos o tres días, y no han sido reportados efectos secundarios a largo plazo.

El uso de PRP, especialmente con una baja concentración de leucocitos (conocido por PRP pobre en leucocitos), mostró mejores resultados comparado con el uso de HA y placebo, mostrando efectos beneficiosos en la disminución del dolor y en la mejora funcional de la rodilla alrededor de los dos meses después de la aplicación y duradera hasta un año <sup>127</sup>.

En base a la evidencia actual, aunque la inyección de PRP ha demostrado ser más efectiva en reducir el dolor y mejorar en general la función física, comparado con estudios de control, la calidad de la evidencia es carencial, y más investigaciones son requeridas para establecer la eficacia de uso del PRP como opción de tratamiento.

Por ello, Roman-Blas <sup>19</sup>, en su artículo basado en un meta análisis, señala que la osteoartrosis es un síndrome complejo que evoluciona con diferentes fenotipos, caracterizados por la implicación de distintas estructuras a diferentes grados. Tales características hacen difícil el encontrar una terapia única que pueda ser generalizable para todos los pacientes. Por lo cual, un mejor entendimiento de los mecanismos etiopatogénicos y fenotipos subsecuentes ayudará en el desarrollo de una terapia a la medida, de acuerdo con los factores involucrados en la patogénesis de la enfermedad y las características clínicas de cada paciente.

### **1.6.3 Tratamiento Quirúrgico.**

#### **Artroscopia.**

En un meta análisis efectuado por Thorlund <sup>128</sup> y colaboradores encontraron que el desbridamiento articular junto al lavado en pacientes con osteoartrosis, puede ser una buena opción para el alivio transitorio de los síntomas, donde se retiran las irregularidades de cartílago, se regularizan los meniscos, dando un alivio no mayor de seis meses, pero surgen complicaciones como trombosis venosa profunda, embolismo pulmonar, infección e incluso la muerte, por lo que no lo recomiendan como un proceder normal.

Barlow <sup>129</sup> y col, en una revisión sistemática efectuada, encontraron que la artroscopia no debe ser usada en la gonartrosis, con la excepción de lesiones aisladas condrales de la superficie del compartimento medial femoral con radiografías normales. Adicionalmente, no hay buena evidencia para el uso de la artroscopia en pacientes con osteoartrosis, quienes también tienen síntomas mecánicos y/o rupturas meniscales.

Ojeda <sup>130</sup> y col en pacientes con una gonartrosis producida por una deformidad angular en varo, añadieron al desbridamiento artroscópico la liberación descompresora del ligamento medial interno, técnica propia de este servicio, con el objetivo de producir una descompresión analgésica de este compartimento. Esta técnica está contraindicada ante la presencia de una lesión del ligamento cruzado anterior acompañando a la gonartrosis. Se indica el uso de una rodillera articulada estabilizadora corta, sin reportar los resultados obtenidos con este tipo de intervención.

### **Técnica de reparación de cartílago.**

El cartílago articular dañado, por sí solo, no tiene la capacidad de regeneración. Su reparación está solamente indicada en defectos pequeños, lo cual es visto como un precursor de la osteoartrosis. Las técnicas empleadas son aquellas que estimulen la médula ósea, como son la realización de perforaciones, la erosión del área lesionada, microfracturas, o técnicas de reemplazamiento, el aloinjerto autólogo de tejido osteocondral, el flap de periostio, el implante autólogo de condrocitos (ACI) y matriz autóloga, induciendo la condrogénesis (AMIC). Si el daño es grande, no está recomendado efectuar ninguno de estos procedimientos <sup>43,131</sup>.

#### **1.6.3.1 Osteotomía correctora.**

La osteotomía valguizante en el genu varo doloroso está indicado en la osteoartrosis medial de la rodilla de causa primaria o secundaria sintomáticas con evidentes lesiones radiográficas e insuficiente respuesta al tratamiento conservador.

La indicación quirúrgica y elección de tratamiento está basada en los síntomas (dolor y función articular), estadio de la osteoartrosis, y factores relacionados con el paciente tales como la edad, nivel de actividad física, y comorbilidades de los pacientes <sup>40,132</sup>.

La evidencia radiológica de gonartrosis de por sí (cierre del espacio articular, osteofitos, etc), no justifica la intervención quirúrgica. Esta última está indicada únicamente en combinación con los síntomas relevantes, por lo que la misma, se realiza en dependencia del grado de padecimiento del paciente, en correlación con la evidencia radiológica de la osteoartrosis, lo cual determina el momento de la cirugía.

El primer informe sobre una osteotomía tibial practicada fue llevado a cabo por Volkman <sup>37</sup> en 1875, y a partir de este, surgieron numerosas técnicas. Cuatro tipos básicos son las más comúnmente usadas: cuña medial abierta (aditiva), cuña cerrada lateral (sustractiva), en domo y hemi callo taxis medial.

Jackson y Waugh <sup>36</sup> en 1958 describieron una osteotomía por debajo de la tuberosidad tibial, la cual tenía como resultado la dificultad en la consolidación ósea.

En los Estados Unidos, Coventry <sup>22</sup> fue uno de los principales promotores de este procedimiento, en 1965 describió una osteotomía en cuña cerrada realizada proximal a la tuberosidad tibial (OTS), descrita originalmente por Gariépy en 1964, cuyas bases han persistido con el transcurrir del tiempo.

Las ventajas de este procedimiento, al ser realizado cerca de la deformidad y a través de hueso esponjoso, son la reubicación de una manera precisa de la horizontalidad del platillo tibial, la obtención de una consolidación más rápida y la estabilidad innata dada por la característica de la osteotomía cerrada en cuña; permitiendo hacer una fijación con grapas (como se hacía originalmente) o utilizando placas con diseños especiales.

En 1979 se reportó mejoría del dolor en aproximadamente el 61% de los pacientes y un 65 % de mejoría funcional luego de diez años de seguimiento. Coventry concluyó que la complicación principal era la recidiva de la deformidad, coincidiendo con la reaparición del dolor, observando mejores resultados cuando la cirugía conseguía al menos de 7° a 10° de alineación en valgo, y que los pacientes no presentaran un sobrepeso importante <sup>22</sup> (peso 30 % o más por encima del ideal).

Maquet<sup>36</sup>, en 1975 describió una osteotomía en domo, con la cual logró una corrección más segura y ajustable. Esto posibilitaría, de ser necesaria alguna corrección, ajustarla con el yeso. Debido a que esta osteotomía es inherentemente estable, no requiere de fijación interna, pero sí fuera necesario pueden ser usados alambres, láminas y tornillos, o fijación externa, para dar una estabilidad más rígida<sup>21</sup>.

Las desventajas de esta técnica incluyen la dificultad técnica, la pérdida de la fijación, las fracturas intraarticulares, y las cicatrices alrededor del mecanismo extensor patelofemoral.

Durante la última década, el desarrollo de nuevas láminas (particularmente láminas con estabilidad angular), la tendencia a osteotomía de cuña abierta con injerto óseo o sustitutos y la ausencia de riesgo de daño en el nervio peroneo, ha llevado a revivir la osteotomía alrededor de la rodilla, particularmente para pacientes jóvenes.

Una osteotomía medial abierta con injerto de cresta ilíaca y fijación rígida fue descrita por Hernigou<sup>132</sup> y col.

Skopera<sup>29</sup> y otros autores, han descrito buenos resultados igualmente, fijando la osteotomía con osteosíntesis rígidas (lámina Puddu, lámina VACO, láminas moldeables en L, láminas en T, placas de diseño anatómico) más sustitutos óseos con buenos resultados<sup>35,42,46,48</sup>.

Recientemente, Bagheri<sup>50</sup> aplicó una técnica compleja de osteotomía denominada M-W, descrita por Hayek en el tratamiento de la deformidad secuela de la enfermedad de Blount, donde igualmente fija con placa la osteotomía realizada.

La hemicallotaxis en cuña abierta descrita por Turi <sup>25</sup> y Pogliacomi <sup>51</sup>, usa un fijador externo para distraer el sitio de la osteotomía gradualmente, con buenos resultados.

El profesor Ceballos Mesa <sup>26</sup> en su reciente libro sobre fijación externa, expone la indicación de la fijación externa basada en los trabajos de Ilizarov en la corrección en el plano axial de las deformidades angulares de la tibia, con buenos resultados.

La mayoría de los autores identifican los siguientes criterios a tener en cuenta para la selección de los pacientes: afectación unicompartimental medial, ausencia de sobrepeso (índice de masa corporal < 25kgs/m<sup>2</sup>), varo moderado (menor de 6°), ausencia de inestabilidad femorotibial, ausencia de dolor femoropatelar, arco de movilidad conservado, pinzamiento del compartimento interno menor del 50 % (correspondientes a grados I y II de Ahlbäck) y preferentemente hasta 60 años de edad <sup>23,28,29,33,39,44,46,51,92</sup>.

La osteotomía tibial superior (OTS) está contraindicada en personas con severo daño articular del compartimento medial (Ahlbäck grado III o mayor), artrosis tricompartmental, artrosis patelofemoral sintomática, o marcada disminución del movimiento articular (arco de movimiento < 90° y contractura en flexión > 15°), con la necesidad de lograr más de 20° de corrección y también en personas mayores de 65 años.

Otro grupo de autores <sup>34,35,44-46,48</sup>, en cuanto a los criterios radiográficos, incluye pacientes hasta Grado IV de la clasificación de Ahlbäck y mayores de 70 años de edad, existiendo discrepancia en cuanto al peso corporal, no dando importancia al sobrepeso.

De forma general, sí están de acuerdo en excluir a los pacientes que padezcan de artritis reumatoidea, pérdida de masa ósea y deformidad en pagoda del platillo articular.

A pesar de ser una técnica muy empleada están descritas complicaciones como son: la infección, trombosis venosa profunda, síndrome compartimentar, recurrencia del varo, poca corrección del varo, fracturas, retardo de consolidación, pseudoartrosis por osteosíntesis inestables, complicaciones vasculonerviosas como lesión del nervio peroneo y lesión arterial de la poplítea o tibial anterior, incidencia aumentada de patela baja y pérdida de la inclinación tibial <sup>43, 64,132</sup>.

Estas dos últimas, son consideradas por diferentes autores<sup>21,133</sup> como causas que complican la sustitución protésica de la rodilla por mala técnica de la osteotomía, por lo que se recomienda que las osteotomías alrededor de la rodilla sean bien planificadas y efectuadas con una técnica depurada.

### **1.6.3.2 Artroplastias de sustitución.**

#### **Prótesis unicompartmental. (PUR)**

La artroplastia parcial de rodilla fue desarrollada en la década de 1950 por McKeever y MacIntosh con pobres resultados. Duboy <sup>52</sup> y Tria <sup>134</sup> refieren que los primeros resultados favorables en seguimiento a mediano plazo en el uso de las prótesis unicompartmentales, se dieron a conocer a finales de la década de 1970.

Son implantes de sustitución segmentaria diseñados para reemplazar sólo el compartimento femorotibial afectado, dejando intacto el resto de la articulación.

Se procura lograr un eje mecánico neutro o infracorregido para no sobrecargar el compartimento contralateral sano.



Kim <sup>135</sup> y Walker <sup>136</sup> con la aplicación de este tipo de prótesis, muestran supervivencia de hasta diez años y una buena actividad física de los pacientes implantados.

### **Indicaciones y contraindicaciones.**

Está indicada sólo en pacientes <sup>43, 54, 57</sup>:

- Edad comprendida entre 40-60 años.
- Con artrosis unicompartmental avanzada, principalmente, del compartimento medial (Grado III-V de Alhåck).
- Ausencia de sobrecarga ponderal.
- Con alineación normal, articulación estable.
- Osteonecrosis del cndilo femoral interno.
- No practique trabajos de esfuerzo.

Est contraindicada en:

- Artritis inflamatorias o condrocalcinosis grave.
- Artrosis generalizada.
- Deficiencias del ligamento cruzado anterior (LCA); aunque en series en que se describe la reparacin concomitante del LCA con la implantacin de una prtesis unicondlea, se han logrado resultados satisfactorios.
- Obesidad.
- Deformidad angular grave.

En pacientes jvenes, permite una funcin de la rodilla ms fisiolgica que, tras la implantacin de una prtesis total, conserva las partes blandas y hace posible una mayor movilidad y una mayor facilidad de revisin, conservando ms hueso para un

eventual recambio a prótesis total de rodilla (PTR), que si se hubiera implantado directamente una prótesis total.

En pacientes ancianos, supone una menor agresión quirúrgica que con la implantación de una PTR, con una recuperación más rápida. Además, permite la implantación mediante técnicas mínimamente invasivas.

Existen diferentes tipos prótesis: de resuperficialización, de resección y de platillo móvil. Las prótesis unicodíleas son técnicamente muy exigentes, con una curva de aprendizaje larga.

Aramburo <sup>137</sup>, señala que el índice de complicaciones en las PUR es mayor que el de las prótesis totales de rodilla (PTR) siendo reportadas infecciones, hipocorrección, fracturas de los platillos, fracturas de las espinas tibiales, aflojamiento de los inestros, necesidad de revisión para sustitución de una PTR, dolor mantenido (que en ocasiones coincide con estenosis del canal medular o coxartrosis).

### **Prótesis total de rodilla (PTR)**

El reemplazo total de rodilla (PTR) es un procedimiento exitoso en el tratamiento de la gonartrosis avanzada. Sus resultados son predecibles y reproducibles, sobre todo, en pacientes mayores de 65 años. Hay reportes que muestran una excelente sobrevida de la prótesis, superior al 90% a los diez años <sup>59,138-140</sup>.

A pesar de esto, muchos cirujanos, debido a los altos niveles de actividad y la consecuente posibilidad teórica de aflojamiento mecánico futuro, retrasan la indicación de esta artroplastia en pacientes menores de 55 años.

En 1973, Insall <sup>141</sup> creó la prótesis Total Condylar, inspiradora de todas las prótesis de rodilla actuales, la cual sacrifica los dos ligamentos cruzados y emplea cemento para la fijación de sus componentes.

En 1980, Hungerford<sup>141</sup> fue el primero en diseñar una prótesis para fijación no cementada, donde los componentes estaban revestidos de titanio, material que favorecía la osteointegración y la fijación directa del implante.

El tipo de prótesis depende de la afectación de la rodilla, así como de la deformidad angular y de las condiciones clínicas del paciente.

Cuando se implanta una artroplastia total de rodilla (ATR), es un error no corregir la enfermedad angular que ha causado la patología de la rodilla, lo cual puede condicionar un fracaso de la ATR. Por este motivo, es muy importante tomarla en cuenta para realizar una adecuada corrección de la misma <sup>58,142</sup>.

Probablemente, el tópico más controversial sigue siendo la imposibilidad, hasta la fecha, de reemplazar ambos ligamentos cruzados, que se sabe son determinantes para llegar a una biomecánica normal de la rodilla <sup>52</sup>.

Es por eso que el implante más moderno de rodilla está aún lejos de funcionar como una rodilla normal desde el punto de vista biomecánico, lo cual explica el rebrote en estas últimas décadas de las prótesis unicompartmentales para aquellos pacientes con daño grave del cartílago, el cual se concentra en un compartimiento y conserva ambos ligamentos cruzados<sup>143,144</sup>.

Los modelos de prótesis total de rodilla primaria en uso actualmente, se pueden dividir en dos tipos básicos:

- Con sustitución de ligamento cruzado posterior (PS = Posterior Stabilized)

- Con conservación de ligamento cruzado posterior (CR = Cruciate Retaining)

Es reconocido por la mayoría de los cirujanos de rodilla, que la técnica con prótesis CR es más demandante y ofrece más riesgos de errores técnicos <sup>143,144</sup>.

También se clasifican, según el tipo de fijación <sup>57</sup>en:

### **Cementadas**

Han demostrado una excelente fijación en todo tipo de hueso.

### **No cementadas**

Ofrecen resultados más variables:

- Componente femoral: excelente fijación (similares o superiores a cementado en hueso no osteoporótico); superficie porosa, con o sin tetones o vástago intramedular. Funciona como una pinza que produce la estabilidad mecánica inicial necesaria para el crecimiento óseo.
- Componente tibial y rotuliano: peores resultados, por fatiga del metal y dolor persistente. Resultados esperanzadores con mesetas tibiales de metal trabecular.

### **Híbridas (fémur no cementado, resto cementado)**

Actualmente, se considera la mejor opción en hueso no osteoporótico.

### **Según la movilidad del polietileno tibial**

Los implantes pueden ser con:

- Platillo o meseta móvil: el polietileno tibial puede rotar sobre la meseta, con la ventaja teórica de facilitar la conformidad entre el fémur y la tibia (con menor desgaste del polietileno), permitir un mayor arco de movilidad, y perdonar pequeños errores de rotación de los componentes femoral o tibial. Existe el riesgo de luxación de la meseta,

lo que exige una cirugía de revisión para reducirla. También es posible que el polietileno se desgaste entre su superficie inferior y el metal de la meseta tibial.

- Platillo o meseta fijo: el polietileno está unido firmemente a la meseta tibial, mediante ranuras o pestañas. Es el más usado.

La supervivencia de los implantes con platillo móvil es equivalente a la de los de platillo fijo, sin diferencias clínicas ni radiológicas importantes.

### **Según se sustituya o no la rótula**

Los componentes sólo de polietileno cementados han dado mejores resultados.

Se recomienda sustituir siempre la rótula en enfermedades reumáticas, ya que el colágeno actúa como antígeno inflamatorio. En series clínicas largas, se han encontrado resultados similares según se sustituya o no la rótula.

Si no se sustituye la rótula, hay aproximadamente un 10 % de pacientes con dolor anterior de rodilla. Si en estos pacientes se implanta más tarde el componente rotuliano, el alivio del dolor no es tan bueno como si se sustituye directamente la rótula, aunque esto se podría deber a que el dolor anterior no siempre es de origen rotuliano.

**Complicaciones.** Entre las complicaciones descritas por diferentes autores<sup>43,57,61,62,131,137-142,145</sup> tenemos:

- Inestabilidad. El 1-2 % de las PTR tienen una inestabilidad sintomática, lo que justifica el 10-20 % de las revisiones protésicas.
- Aflojamiento. En algunas series, aparece como la primera causa de fracaso. Es más frecuente si no se corrige el eje mecánico de la rodilla o si se permite la osteolisis por desgaste del polietileno.

- Desgaste del polietileno. Suele asociarse a inestabilidad de la rodilla y a aflojamiento del implante, con desprendimiento de partículas por deslaminación que dan lugar a granulomas que producen reacciones inflamatorias (y, secundariamente, aflojamiento de los implantes).
- Problemas del aparato extensor: Puede producirse dolor anterior, inestabilidad, síndrome del golpe rotuliano, rotura del aparato extensor.
- Rigidez.
- Lesión neurológica.
- Lesión vascular.
- Neuroma de la herida.
- Hemorragia.
- Hemartrosis.
- Síndrome de dolor regional complejo (algodistrofia).
- Osificación heterotópica.
- Fracturas periprotésicas: fractura periprotésica de fémur, de la tibia y/o de la rótula.
- Infección. Desde la infección de la herida hasta endocarditis bacteriana.
- Infarto del miocardio.
- Tromboembolismo venoso.

### **Técnicas de rescate.**

- Artrodesis. Se emplea en casos de insuficiencia del aparato extensor o de partes blandas en un paciente con alta exigencia funcional. Se puede realizar con clavos modulares, clavos intramedulares, placas o fijador externo <sup>26,36,37</sup>.

- Artroplastia de resección. Está indicada en pacientes en los que es poco probable lograr la artrodesis, que tienen una baja demanda funcional.
- Amputación. Se reserva para casos de sepsis sistémica grave que compromete la vida o infección persistente con pérdida ósea masiva.

En el informe de la OARSI sobre el estado actual en el tratamiento de la osteoartrosis a nivel mundial y en los Estados Unidos en diciembre del 2016 al Departamento de Alimentos y Medicamentos (FDA) de esa nación, se reconoce que el paciente que sufra un reemplazo articular no se puede equiparar con remisión o cambio de discapacidad, por lo que debe ser considerado como una reducción de la severidad de la enfermedad en la articulación reemplazada; lo cual no soluciona el problema al 100% <sup>92</sup>.

Muchas personas continúan sufriendo algún daño físico a continuación del reemplazo articular y mientras hay mejoría en el dolor y función articular, ellos no sienten alcanzar el mismo nivel de bienestar comparable al resto de la población. Tanto como un 20-30 % continúa la experiencia de dolor y discapacidad después del reemplazo total articular y uno de cada cinco requiere reemplazo articular en la otra articulación dentro de los dos años siguientes.

### **1.6.3.3 Ostectomía del peroné.**

Desde al año 2015 Ying-Ze Zhang <sup>63,64</sup> y col. publicaron sus resultados en la aplicación de la ostectomía proximal del peroné (OPP) en el tratamiento del genu varo doloroso donde realizan una ostectomía con resección de dos centímetros del mismo actuando sobre la biomecánica articular de la rodilla.

Esto repercute positivamente en el paciente, logrando el alivio del dolor, mejor función articular y una rápida recuperación del mismo; ya que puede comenzar la marcha dentro de las primeras seis horas posteriores a la intervención quirúrgica, con un período de alivio de más de dos años de seguimiento.

Las ventajas reportadas de esta técnica es que no requiere de material de osteosíntesis, ni de un instrumental sofisticado, lo cual la hace más asequible en los países del tercer mundo y, además, el tiempo quirúrgico es breve, no pasa de los 20-25 minutos.

Ying-Ze Zhang <sup>64</sup>, basado en imágenes previas y estudios clínicos plantea, que el soporte lateral proporcionando a la tibia osteoporótica por el peroné y el complejo de partes blandas, puede llevar a un asentamiento no uniforme y degeneración del platillo bilateralmente.

Debido a que la deformidad en varo es la causa de la mala distribución de la carga de peso que provoca la afección en el compartimento interno, al incrementarse, agrava la progresión de la osteoartrosis del compartimento medial en la articulación de la rodilla. Aplicando esta lógica, estos autores plantearon realizar una ostectomía proximal del peroné para aliviar las fuerzas de carga aumentadas en el compartimento medial en el tratamiento de la osteoartrosis del compartimento medial por genu varo de la articulación de la rodilla. En otras palabras, al quitar el efecto del apoyo lateral del complejo peroné-partes blandas, este descomprime la sobrecarga en el asentamiento del platillo medial, trasladando más lateralmente el peso corporal, aliviando la sobre carga del compartimento tibial medial inmediatamente después de la cirugía. Mostrado en la figura 6 esta redistribución de la carga.



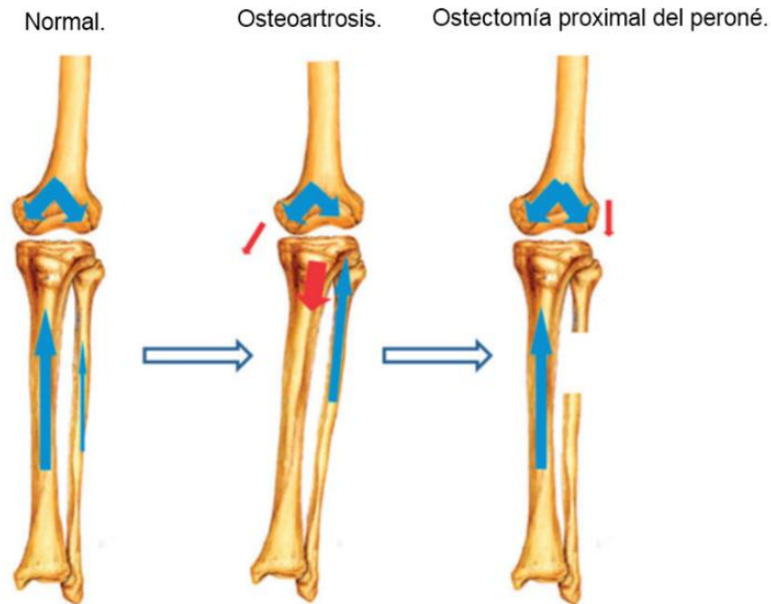


Figura 6. Posible mecanismo de alivio del dolor y apertura del espacio articular interno del platillo tibial con posteridad a la osteotomía proximal del peroné. **Izquierda:** Iguales cargas de peso son distribuidas en el platillo medial y lateral en condiciones normales. **Centro:** Una mayor carga de peso es movida hacia el platillo medial en el genu varo. **Derecha:** La carga anormal es corregida después de la osteotomía proximal del peroné. (Wang <sup>68</sup>)

Junto a otros autores <sup>65-76, 79</sup>, se reportan escasas complicaciones como son hematoma de la herida, sepsis superficiales, neuropraxia motora del primer artejo o neurosensible del dorso del pie, que en un período de tres a diez meses revierte Nguyen Pham <sup>77</sup> y col, en una revisión bibliográfica sobre este nuevo proceder dan a conocer los buenos resultados obtenidos en un gran por ciento de los pacientes tratados; a saber, alivio inmediato y mejor función articular, coincidiendo que es una técnica fácil de aplicar y segura, en pacientes con manifestaciones clínicas evidentes de gonartrosis y con signos radiológicos degenerativos del compartimento interno de Grado I al Grado IV de la Clasificación de Alhback.

Todos los autores reportan pacientes de hasta 86 años en sus casuísticas.

Qin<sup>72</sup>, como posible mecanismo de acción de esta técnica argumenta, que después de efectuarse la OPP la fíbula proximal que queda articulada con la tibia proximal, al perder la continuidad, no está más sujeta a la acción de soporte de la fíbula distal y de la sindesmosis tibiofibular del tobillo; aumentando el rango de movimiento relativo de la articulación tibiofibular proximal.

Los músculos adheridos en la fíbula proximal, tales como el soleo y el peroneo largo, traccionan la cabeza fibular en dirección distal y la fuerza de tensión es simultáneamente transmitida de la estructura posterolateral que termina en la cabeza fibular al cóndilo femoral lateral.

Por ello, el espacio de la articulación lateral de la rodilla se estrecha al contrarrestar la deformidad en varo, resultado de la carga de peso; por consiguiente, reduce la presión en el compartimento medial de la rodilla y alivia el dolor medial de la rodilla del paciente.

Yazdi<sup>146</sup>, en su estudio en un modelo en cadáveres para comprobar lo anteriormente planteado, demostró que la fibulectomía parcial a 12 cm por encima del maléolo lateral resultó en disminución de la presión en el compartimento medial y en aumento de presión en el compartimento lateral, siendo estos cambios independientes a la carga de peso, lo cual fue comprobado mediante películas fotográficas aplicadas en los compartimentos de la rodilla.

La presión total de la articulación de la rodilla también disminuyó, lo cual puede tener un efecto prospectivo en la osteoartrosis de la rodilla.

Posteriormente, Yazdi <sup>147</sup>, en un segundo reporte, evaluó la influencia de la rotación de la pierna en el desarrollo de la gonartrosis en cadáveres, demostró que a 15° de rotación interna de la diáfisis tibial aumentó el contacto de presión, y a los 15° de rotación externa disminuyó el contacto de presión, sobre el compartimento medial de la rodilla.

Maeyama <sup>148</sup>, igualmente en un estudio en cadáveres, aplicando la combinación de las imágenes obtenidas de la resonancia magnética nuclear y la tomografía axial computarizada, comprobó que el contacto de stress en el platillo tibial lateral fue aumentado por la ostectomía fibular, disminuyendo en el compartimento medial, por lo que se puede mejorar la función de la rodilla.

Baldini <sup>149</sup>, también desarrolló un estudio en cadáveres para comprobar el efecto de la OPP comprobando que puede significativamente reducir el dolor de la gonartrosis en el varo, debido a que este estudio indica que la OPP altera la presión, la fuerza y el área de contacto en ambas articulaciones de la rodilla y el tobillo, sin alterar las fuerzas de tensión en la tibia.

La reducción de la presión en el compartimento medial y el área de contacto, debido a este proceder, apoyan este beneficio mecánico para el tratamiento de la osteoartrosis del compartimento medial de la rodilla y justifica futuras investigaciones biomecánicas.

Desde el año 2016, el autor <sup>80-84</sup> del presente trabajo comenzó a aplicar este proceder obteniendo similares resultados, coincidiendo que es una técnica de bajo costo, que no requiere de grandes recursos, que puede dar respuesta a esta problemática de salud que enfrenta hoy en día el mundo; donde se incluye Cuba, con un por ciento

elevado de personas de la tercera edad que enfrentan las secuelas de la osteoartrosis acompañado de genu varo doloroso, ofreciendo ventajas como son la rápida incorporación del paciente a su vida diaria, la mejora funcional y el alivio del dolor, lo cual repercute de forma positiva en la atención de la asistencia ortopédica de los servicios médicos cubanos.

Como conclusiones del capítulo, se mostraron los elementos del marco teórico que aportaron al estudio del estado actual de dicha enfermedad en cuanto a los diversos tratamientos descritos, mostrando el novedoso enfoque de la ostectomía proximal del peroné en el genu varo doloroso en el paciente adulto mayor con gonartrosis, lo cual es tomado por el autor del estudio como una alternativa de tratamiento que logra el alivio del dolor y la mejoría de la movilidad de la rodilla.

## **Capítulo 2. DISEÑO METODOLÓGICO**

## **CAPÍTULO 2. DISEÑO METODOLÓGICO**

En el presente capítulo se exponen las técnicas y procedimientos empleados en la investigación, acordes con la estrategia enmarcada en el método utilizado para lograr los objetivos propuestos.

### **2.1 Clasificación y contexto del estudio.**

Para demostrar el valor de la Hipótesis propuesta se realizó un estudio de intervención longitudinal prospectivo, con un nivel de evidencia tipo IV y con un grado de recomendación C, para introducir en la práctica la técnica quirúrgica descrita por Ying-Ze Zhang<sup>64</sup>, en la cual se efectúa la ostectomía proximal del peroné en el tratamiento de pacientes (adulto y adulto mayor) con genu varo doloroso y mostrar los resultados evaluados un año después de operado.

### **2.2 Unidad de análisis.**

Tanto el reclutamiento como la intervención y la evaluación fueron realizados por el mismo equipo médico dirigido por el autor en el Hospital Militar Docente Clínico-Quirúrgico “Dr. Mario Muñoz Monroy” de la Ciudad de Matanzas, Cuba.

La unidad de análisis estuvo constituida por 46 pacientes de ambos sexos, mayores de 50 años, que cumplían con los criterios de inclusión preestablecidos, comprendieron y aceptaron el consentimiento informado para participar en la investigación.

Fueron operadas 54 rodillas (ocho pacientes fueron intervenidos en ambas rodillas), a los efectos de los datos recogidos para su evaluación final, cada rodilla se contabilizó como una unidad contable.

En el presente trabajo se exponen los resultados de los primeros pacientes operados, al cumplir un año de su intervención quirúrgica, momento en que fueron evaluados para emitir conclusiones. La fecha de inicio del estudio (primer caso operado) fue abril del 2016 y su fecha de terminación fue el 30 de abril del 2018.

### **2.3 Criterios de Inclusión.**

- Paciente adulto o adulto mayor portador de deformidad en varo de la rodilla, con antecedentes de dolor articular, el cual se fue intensificando progresivamente, tanto al reposo, como al dormir.
- Paciente que presentaba sensación de inestabilidad, crepitación articular y disminución de la función articular de la rodilla (rigidez).
- Pacientes con dificultad para la estancia prolongada de pie o realizar largas marchas, siendo cada vez menor la posibilidad de caminar sin reposo, así como la distancia recorrida (claudicación a la marcha).
- Paciente con pérdida de fuerza muscular en el mecanismo extensor de la rodilla al subir y bajar escaleras.
- Pacientes que al examen físico mostraban inestabilidad lateral, con dolor marcado en la cara interna de la rodilla a la compresión.
- Pacientes con cuadro de sinovitis de rodilla a repetición al menor esfuerzo físico.
- Pacientes con fracaso del tratamiento conservador (médico y de rehabilitación).

- Pacientes con imágenes radiográficas dentro de los cinco grados de la clasificación de Alhåck. <sup>17, 34, 88-91</sup>.

En todos los casos se puso como condición, la aceptación por escrito del paciente para la realización del proceder quirúrgico.

Para el diagnóstico radiográfico se emplearon las vistas simples de ambas rodillas en proyección anteroposterior de pie sin calzado y proyección en decúbito lateral; y cuando fue requerido, se indicó la vista axial de Merchant.

Fue medida la altura del espacio articular externo previo al proceder quirúrgico y al año de operado según la técnica de medición descrita por Ying-Ze Zhang <sup>64</sup>.

**Criterios de exclusión:**

- Pacientes con rigidez articular permanente.
- Pacientes con intervención quirúrgica previa en la rodilla afecta por fracturas o afecciones ortopédicas.
- Pacientes con artritis reumatoidea y artropatías de etiología sistémica.
- Pacientes ancianos que no cooperan en la rehabilitación inmediata, debido a su escasa deambulaci3n dado por su estado mental.
- Pacientes con procesos anárquico proliferativo y toma de su estado general.

**Criterios de salida:**

- ✓ Pacientes que no pudieron ser evaluados al año de operado.

**2.4 Desarrollo del estudio.**

Los pacientes atendidos con posible diagnóstico de osteoartrosis degenerativa del compartimento interno de la rodilla por genu varo doloroso, fueron evaluados inicialmente en consulta externa, donde se realizó una exhaustiva valoraci3n clínica



encaminada a determinar a través del interrogatorio y el examen físico, la veracidad del diagnóstico, así como el tiempo de evolución en cada caso. Se indicaron los exámenes de imágenes (radiografías) para corroborar el diagnóstico de osteoartrosis y la etiología degenerativa de la misma, descartando otras posibles causas tales como tumor, o secuelas de enfermedades reumatológicas. Las imágenes permitieron diferenciar el grado evolutivo de la gonartrosis en el momento del estudio.

Confirmado el diagnóstico, se le explicó al paciente detalladamente la técnica quirúrgica que se emplearía, tipo de anestesia, la posición del acto quirúrgico y las características del posoperatorio inmediato; se hizo hincapié en los riesgos y posibles complicaciones para que con todos esos datos, pudiera decidir sobre su aprobación del tratamiento propuesto.

Se le ofreció buscar otras opiniones con especialistas en el tema, para obtener mayor conocimiento y seguridad sobre su decisión. Obtenido el consentimiento por escrito (anexo 1), se realizó el chequeo preoperatorio correspondiente a su edad y a las condiciones comórbidas presentes, evaluándose el riesgo quirúrgico por especialista de medicina interna, el cardiólogo (en caso de patología cardiovascular), el geriatra y el anestesiólogo. Se inscribió al paciente en el registro del autor, para facilitar su localización y la recogida de datos necesarios e importantes.

La cirugía se realizó de forma ambulatoria, según la técnica de la ostectomía proximal del peroné y en todos los casos se empleó antibiótico terapia profiláctica, desde 15 minutos antes de ser intervenido y hasta 6 horas después, empleando la Cefazolina según protocolo del servicio del hospital.

Por lo general, el alta hospitalaria fue antes de las 24 horas de su ingreso ambulatorio y el seguimiento posterior por consulta externa. En ningún caso se empleó medio de inmovilización, pues la experiencia médica demuestra lo necesario de la deambulaci3n entre las primeras seis horas de operado e ir aumentando el ritmo de marcha a trav3s de los d3as post operatorios. Se indicaron analg3sicos orales para la casa.

La aparici3n de las complicaciones, como la neuropraxia sensitiva o motora, ocurre de forma inmediata y la misma es detectada al recuperarse de la anestesia regional, al cabo de las seis horas de pasado el efecto de la misma.

En caso del hematoma de la herida, ocurre en los primeros 14 d3as posterior al proceder quir3rgico, siendo detectado por el t3cnico o enfermero que realiza las curas, lo cual le es informado al cirujano, seg3n est3 establecido.

El seguimiento incluy3 cura d3as alternos con iodopovidona o alcohol hasta los 14 d3as previos a retirar los puntos, con seguimiento evolutivo mensual hasta los seis meses.

En el caso de ser adecuada la evoluci3n, se cit3 a los nueve meses y finalmente, al a3o de operado para valorar su evoluci3n cl3nica y resultado final.

## **2.5 Consideraciones 3ticas.**

El protocolo de esta investigaci3n fue revisado y evaluado desde el punto de vista metodol3gico, cient3fico y 3tico por los Comit3s Cient3fico y de 3tica del Hospital Militar Docente Cl3nico-Quir3rgico "Dr. Mario Mu3oz Monroy" de Matanzas (anexos 2 y 3). Igualmente fue presentado y aprobado por el Comit3 Doctoral de la Fuerzas Armadas Revolucionarias de Cuba.

### **Consideraciones 3ticas generales.**

Este estudio se realiz3 en concordancia con lo establecido en la Declaraci3n de

Helsinki <sup>150-154</sup>, en su última versión correspondiente a la Asamblea General de Edimburgo en el año 2000. Además, se rigió por las regulaciones que al respecto están vigentes en la República de Cuba:

- I. El proyecto del estudio fue sometido a la aprobación del Consejo Científico y del Comité de Ética del Hospital Militar Docente Clínico-Quirúrgico “Dr. Mario Muñoz Monroy” de Matanzas
- II. Los criterios diagnósticos y las indicaciones quirúrgicas del genu varo doloroso en la osteoartrosis del adulto mayor empleados son conocidos y aplicados internacionalmente.
- III. La técnica empleada en el tratamiento quirúrgico ha sido utilizada en la actualidad con seguridad y buenos resultados clínicos por diferentes autores<sup>63-79</sup>. El autor<sup>80-84</sup> posee experiencia en su aplicación y ha sido el primero en publicar sus resultados en Cuba.
- IV. La información relacionada con la identidad de los sujetos participantes fue tratada confidencialmente, empleándose solo las iniciales para la identificación.
- V. A los pacientes se les suministró toda la información de forma oral y escrita sobre su padecimiento, el tipo de proceder quirúrgico y el seguimiento a seguir.
- VI. A todos los pacientes le fueron explicados los riesgos y posibles complicaciones y dieron su consentimiento por escrito.

VII. Cada paciente tuvo la libertad de abandonar el estudio en cualquier momento si así lo deseaba, sin necesidad de ofrecer explicaciones o disculpas a sabiendas de que no sería abandonado su seguimiento médico.

## **2.6 Descripción de la técnica quirúrgica.**

### **Técnica anestésica.**

La anestesia se aplicó por un médico especialista en anestesia generalmente acompañado de un técnico o enfermera entrenada. En primer lugar se monitoriza al paciente, se coloca en posición, se realiza asepsia y antisepsia, se infiltra planos superficiales y profundos y se punciona el espacio subaracnoideo, infiltrando anestésico local. Se corrobora el nivel de bloqueo.

### **Maniobras comunes.**

#### **1- Posición en que fueron colocados los pacientes**

Una vez aplicada la anestesia se procedió a colocar al paciente en posición adecuada decúbito supino, elevando el glúteo de la extremidad afecta con un cojín, para facilitar la rotación interna de la pierna en la mesa de operaciones.

La enfermera inició las medidas de asepsia y antisepsia con el lavado de la zona quirúrgica y el equipo médico la completó con empleo de solución antiséptica y colocación de los paños de campo. El cirujano se colocó en el costado de la mesa, del lado de la rodilla afecta; el primer ayudante al lado del cirujano y el segundo ayudante frente al cirujano. La mesa con el instrumental se colocó del lado contrario del paciente y el instrumentista a su lado.

#### **2- Abordaje y técnica quirúrgica.**

Se empleó la técnica quirúrgica descrita por Ying-Ze Zhang <sup>64</sup>, publicada en el año 2015, donde dan a conocer los resultados obtenidos en el tratamiento del genu varo doloroso.

A través de la palpación, se localiza el extremo proximal del peroné o fíbula, también llamada cabeza del peroné, y a seis centímetros distales se comienza la incisión, a nivel del borde póster externo del peroné. La incisión, debe ser de aproximadamente cinco centímetros (figura 7). Se profundiza a través del tejido celular subcutáneo y la grasa dejando expuesta la fascia, la cual se abre en el intersticio entre los músculos peroneos y el sóleo (figura 8); se aborda la diáfisis del peroné la cual se desperiostiza; se realiza hemostasia de todos los vasos con electrocoagulador; se colocan separadores acodados visualizando el campo operatorio logrado y, a continuación, se efectúa, con una sierra eléctrica, una ostectomía proximal (distal a la cabeza del peroné entre seis y diez centímetros) de  $\pm$  dos cm (figura 9); se realiza hemostasia y se deja drenaje de goma; se cierra por planos, colocando vendaje compresivo.

En ocasiones, la ostectomía se efectuó con ayuda de un transfixor manual, barrenas, osteótomo y martillo, lo que alarga el tiempo de operación en  $\pm$  25 minutos.

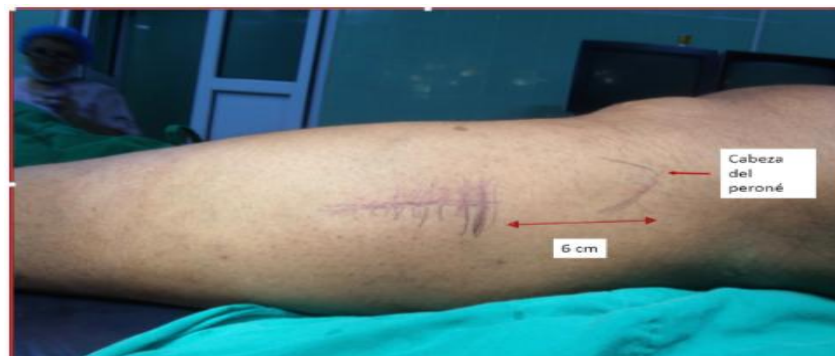

Figura 7. Incisión en piel a 6 cm distal a la cabeza del peroné.

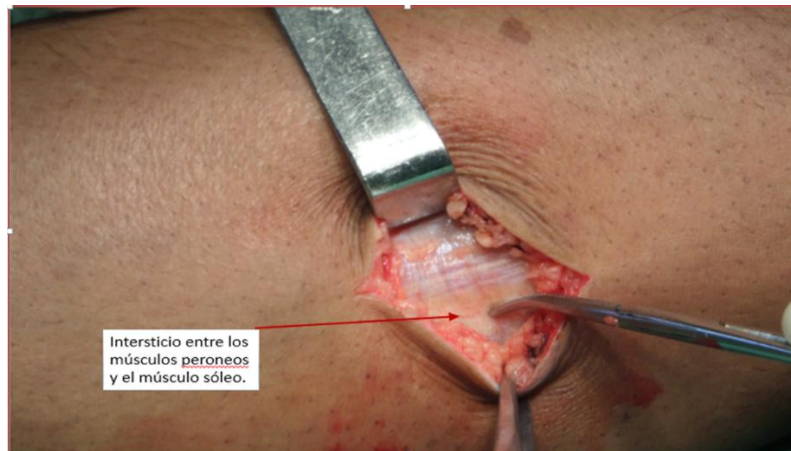


Figura 8. Zona del abordaje quirúrgico: intersticio entre los músculos peroneos y el sóleo.

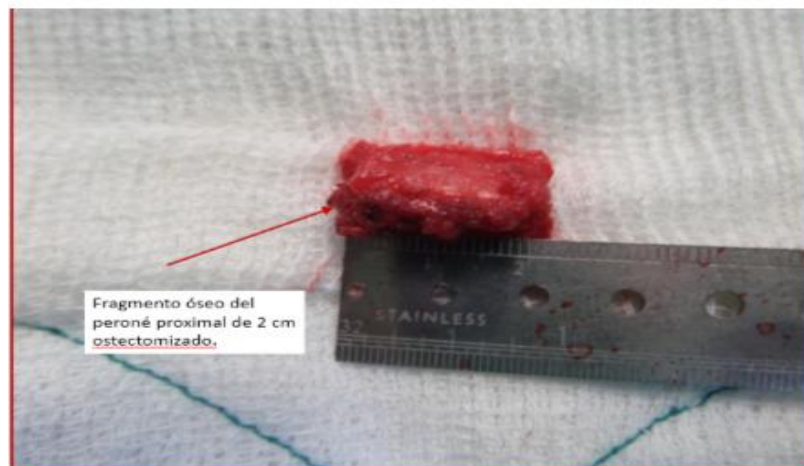


Figura 9. Fragmento del peroné ostectomizado de  $\pm$  2 cm.

## **2.7 Evaluación de Respuesta.**

### **Variable principal de respuesta.**

Para evaluar la eficacia de la intervención quirúrgica y de la hipótesis se tomó una variable principal combinada de respuesta, presentada por el autor en eventos científicos y publicada <sup>80-84</sup>.

Esta variable es dependiente de otras independientes, que mantienen una relación causal. El dolor, la función articular de la rodilla, la ganancia en la capacidad para mantenerse de pie y el caminar, influyen en el paciente para realizar sus actividades

diarias, medibles a través del interrogatorio y del examen físico, además de la aparición de complicaciones y la solución o no de las mismas.

La variable se expresa por el resultado de dos variables específicas, resultantes de los instrumentos de evaluación aplicados un año después de la intervención quirúrgica que son:

- 1- **Variable dolor mediante la Escala Visual Analógica del Dolor** <sup>155-160</sup> (Anexo 4). Permite medir la intensidad del dolor que describe el paciente con la máxima reproductibilidad entre los observadores. La Escala Numérica (EN) es un conjunto de números de cero a diez, donde cero es la ausencia del síntoma a evaluar y diez su mayor intensidad. Se pide al paciente que elija el número que mejor indique la intensidad del síntoma que se está evaluando. Es el método más sencillo de interpretar y el más utilizado. Fue evaluada a la llegada a consulta, a los seis meses de operado y al año para documentación.
- 2- **Variables funcionales del paciente**, en ella se evalúa el estado del paciente. Primero se realiza un interrogatorio para obtener el tiempo de evolución de la enfermedad, enfermedades concomitantes, reducción de su vida social o no, estado del sueño, uso de bastón, muletas u ortesis, tiempo que soporta el paciente al caminar y estancia de pie, antes de operarse y al año de operado. En el examen clínico se mide el grado de flexión articular de la rodilla, la deformidad angular de la rodilla, el peso corporal, la capacidad para mantenerse de pie y lograr caminar sin ayuda.

**Variable relacionada con las complicaciones.**

Las complicaciones quirúrgicas fueron recogidas y consideradas durante el seguimiento de los pacientes en cuanto a la persistencia o no de las mismas.

- Hematoma de la herida.
- Infección de la herida.
- Neuropraxia motora de extensión del primer dedo del pie.
- Neuropraxia sensitiva del dorso del pie.

#### **Variables descriptivas de la muestra.**

- Edad
- Sexo
- Rodilla afectada.
- Movilidad de la rodilla. (medición con goniómetro los grados de amplitud de la flexión)
- Tiempo que logra estar de pie.
- Tiempo que logra caminar de forma continua.

**Evaluación radiográfica:** Mediciones radiológicas evaluadas a la llegada a consulta, durante las consultas programadas, y al año de operado:

- Grado de cambios degenerativos del compartimento articular interno (Clasificación de Alhåck).
- Altura del espacio articular externo<sup>64</sup> (en milímetros).
- Eje anatómico<sup>161</sup>.



## 2.8 Definición operacional de las variables.

Variable	Clasificación	Definición Conceptual	Definición operacional	Indicación y test
Edad	Cuantitativa continua	Según años cumplidos desde su nacimiento.	50-59, 59-69, ≥70 años	Media, mediana Test de F, t, H
Sexo	Cualitativa nominal dicotómica	Grupos en que se subdividen las especies	Femenino Masculino	% X <sup>2</sup> , correspondencia
Rodilla afectada	Cualitativa nominal politómica	Rodilla afectada.	Rodilla derecha, izquierda o ambas.	Media, mediana Test de F, t, H
Complicaciones perioperatorias	Cualitativa nominal politómica	Complicaciones ocurridas en el transoperatorio o los primeros 15 días del postoperatorio	Ausencia de complicaciones al año: satisfactorio. Presencia de secuelas o complicaciones al año: no satisfactorio	% x <sup>2</sup> , correspondencia
Escala Visual Analógica(EVA)	Cuantitativa continua	Medición del dolor de 0 al 10.	<7 puntos Satisfactorio ≥7 puntos No satisfactorio	Media, mediana Test de F, t, H
Estadía de pie y marcha.	Cuantitativa continua	Tiempo que logra cumplir sus actividades diarias en minutos.	≤20 minutos No satisfactorio. >20 minutos Satisfactorio	Media, mediana Test de F, t, H
Movilidad de la rodilla	Cuantitativa continua	Grado de flexión que logra con la rodilla.	≤90° No satisfactorio >90° Satisfactorio	Media, mediana Test de F, t, H

## Resultados.

**Evaluación final:** Para evaluar los resultados del estudio, el autor elaboró una escala determinada por cuatro variables:

- Resultados de la aplicación de la escala visual analógica al caminar.
- La mejoría funcional en cuanto al tiempo de marcha y estadía de pie del paciente.
- Grado de flexión de la rodilla.
- Persistencia o no de las complicaciones.

Siendo evaluados de **satisfactorio** y **no satisfactorio** en la evaluación final al año de operado, basado en los siguientes criterios:

**Criterio de satisfactorio:** aquellas rodillas que mejoraron el grado del dolor, la movilidad de la rodilla y ganaron en estancia de pie y de la marcha, sin persistencia de las complicaciones.

**Criterio de no satisfactorio:** representa la no solución de la afección tratada, al no cumplir con uno de los parámetros medidos.

Los valores que se muestran en la tabla 3 son los tomados para dar los resultados finales.

Tabla 3. Variables para determinar los resultados.

Variables	Evaluación	
	Satisfactorio	No satisfactorio
Escala visual analógica(EVA)	< 7 puntos	≥ 7 puntos
Movilidad de la rodilla	> 90°	≤ 90°
Estadía de pie y marcha	> 20 minutos	≤ 20 minutos
Persistencia de complicaciones o secuelas	No	Sí

## 2.9 Instrumentos para la recolección de los datos.

### Método de recolección de datos.

El investigador lleva en una carpeta el registro de la inclusión del paciente con su aprobación, a través del consentimiento informado por escrito, la realización de la intervención, hasta el año de operado, el diseño metodológico quirúrgico de los datos generales y otros datos de interés para esta investigación. Igualmente se conserva el modelo con los datos preoperatorios de cada paciente y el modelo de aplicación de la Escala Visual Analógica de dolor. La aplicación de los instrumentos de evaluación a

los seis meses y al año de post operado, se realiza con el mismo modelo creado con ese fin.

Se confecciona una planilla (anexo 5) para volcar en ella todos los datos necesarios para esta investigación. En dicha planilla, aparecen los datos que proceden de la carpeta de registro, de las historias clínicas de los pacientes y de los modelos pre y posoperatorios, con las respuestas de cada paciente que no causó baja de la investigación. De esta forma se logra facilitar el análisis y procesamiento estadístico de los resultados.

### **Procesamiento y análisis de la información.**

Se controla toda la información en los documentos de registros médicos primarios, así como en los específicos de esta investigación, evitando duplicidades, ambigüedades u omisiones. Con los registros se confecciona una base de datos relacional en el sistema estadístico SPSS versión 20 para Windows. Con este propio sistema se valida la calidad de la información acopiada, para evitar datos faltantes o valores extremos, se procede a sellar dicha base, lo cual se considera útil para el procesamiento y análisis posterior. Se efectúan contrastes con estadísticas paramétricas, con comparaciones antes y después, aplicando la prueba T-student para muestras pareadas, que se expresan a través de tablas.

Los datos son descritos y analizados, de manera que revelen la importancia de la hipótesis principal, aplicándose estadísticamente un nivel de significación del 5%,  $p < 0,05$ .

Como conclusiones del capítulo, se señala que el diseño empleado para el logro de los objetivos de la investigación, posibilitó obtener los resultados esperados.

## **Capítulo 3. RESULTADOS**

### **CAPÍTULO 3. RESULTADOS.**

El objetivo del presente capítulo es mostrar los resultados alcanzados mediante la aplicación del nuevo proceder de la ostectomía proximal del peroné, en cuanto al alivio del dolor y mejoría de la movilidad de la rodilla, lo cual es explicado a través de tablas y gráficos.

Fueron evaluados 46 pacientes con 54 rodillas operadas. En ocho pacientes, el proceder fue bilateral, la mayoría de los cuáles (55,6%) correspondió al sexo femenino. (Masculino =24 rodillas y Femenino =30 rodillas)

La distribución estructural de los grupos de edades estuvo dividida en tres intervalos, los cuales son presentados en la Tabla 4, donde en el sexo femenino, el mayor número de casos fue en el tercer grupo de edades con 14 pacientes, para un 46,68 %; mientras que, en el sexo masculino, tal predominio correspondió igualmente al tercer grupo con 13 pacientes, para un 54,17 %. El paciente de mayor edad fue de 79 años y el de menor de 52 años.

Tabla 4. Total de rodillas incluidas en el estudio según edad y sexo.

Grupo de edades	Masculino		Femenino		Total	
	No.	%	No.	%	No.	%
50-59 años	7	29,16	5	16,66	12	22,22
60-69 años	4	16,67	11	36,66	15	27,78
≥ 70 años.	13	54,17	14	46,68	27	50,0
Total	24	100,0	30	100,0	54	100,0
% sobre el total	44,4		55,6		100,0	
Edad Media.	64,2		67,5		65,9	

Fuente: Planilla de recogida de datos

De las 54 intervenciones realizadas, 38 pacientes fueron intervenidos en una sola rodilla y ocho en ambas rodillas, de ellas 30 pertenecían a rodillas derechas, para un 55,6% y 24 izquierdas, para un 44,4%. El proceder quirúrgico osciló entre los  $20,3 \pm 5,5$  minutos.

A todos los casos se les dio seguimiento, como mínimo un año, momento en que se realizó la evaluación de la operación.

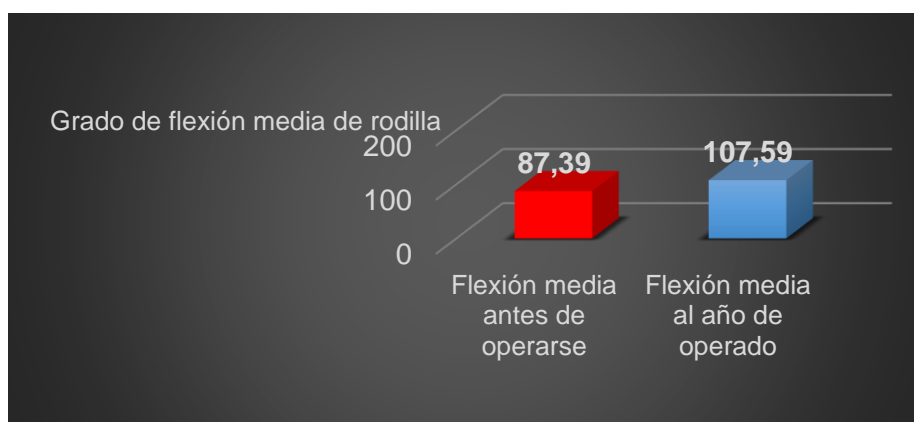
Basado en la clasificación de Alhbäck<sup>89-91</sup> (Tabla 5) en cuanto al grado de compromiso lesional de la superficie articular interna por la osteoartrosis, se observó que el mayor número de rodillas afectadas se encontraba entre el Grado II y III, con 16 rodillas respectivamente, para un 29,6%. Según los grupos de edades, los más intervenidos fueron: de  $\geq 70$  años con 27 rodillas para un 50 %, seguido por el de 60-69 años con 15 casos operados para un 27,7 % (ver la tabla 4).

Tabla 5. Total de rodillas operadas según edad y clasificación de gonartrosis de Alhbäck.

Tipo de Gonartrosis	Rodillas operadas según edad.(años)			
Clasificación de Alhbäck.	50-59 años	60-69 años	≥70 años	Total
Grado I	3	1	3	7
Grado II	3	5	8	16
Grado III	3	7	6	16
Grado IV	1	2	5	8
Grado V	2	0	5	7
Total	12	15	27	54

Fuente: Planilla de recogida de dato.

En la figura 10 se muestra la variable de **flexión de la rodilla**, medida previo al proceder quirúrgico con goniómetro, su media fue de  $87,39 \pm 7,16^\circ$ , lo cual mejoró al año hasta  $107,59 \pm 7,87^\circ$ , con significación estadística ( $p < 0,00$ ).



Fuente: Planilla de recogida de datos.

Figura 10. Flexión media de la rodilla previa al proceder quirúrgico y al año de operado. (Significación estadística  $p < 0,00$ )

En la Tabla 6, se observa que en el preoperatorio 30 rodillas sólo llegaban hasta 90° de flexión para un 55,6 %, 16 rodillas flexionaban por debajo de 90° para un 29,6 % y ocho rodillas lo hacían mayor o igual a los 100° para un 14,8 %.

En la evaluación final: 53 rodillas lograron flexionar por encima de los 100° y en un solo caso hasta 90°, es bueno señalar que en aquellos casos donde poseían un rango de movimiento preoperatorio entre 90° y 100°, los ocho casos, mejoraron igualmente por encima de los 100° de flexión.

Tabla 6. Movilidad articular pre operatorio y al año de operado.

Grado de Flexión de rodilla	Preoperatorio	%	Momento de evaluación	%
< 90°	16	29,6	0	0
= 90°	30	55,6	1	1,85
> 90°	8	14,8	53	98,15
Total	54	100	54	100

Fuente: Planilla de recogida de datos.

La **estadía de pie** que lograba soportar el paciente preoperatorio era de 19,17±6,49 minutos llegando a mejorar postoperatoriamente de manera significativa con evaluación de hasta 65,56±31,01 minutos ( $p<0,00$ ).

En cuanto la evaluación del **tiempo caminando**, que lograba soportar, antes de operarse fue de 19,07±6,37 minutos y postoperatoriamente mejoró significativamente ( $p<0,00$ ) hasta 66,11±30,37 minutos.

En la Tabla 7 se muestra que de 54 rodillas, en el preoperatorio sólo lograban mantenerse de pie o caminar sin dolor hasta 20 minutos, 49 rodillas para un 90,7 %;



y 5 rodillas podían mantenerse de pie y caminar más de 20 minutos, para un 9,3 %. Al año de operado, 8 rodillas se mantuvieron sin dolor hasta  $\pm$  20 minutos en ambas variables para un 14,9 %, mientras que, 46 rodillas lograban sobrepasar los 20 minutos sin dificultad, para un 85,1 %.

Tabla 7. Estadía de pie y marcha pre operatorio y al año de operado.

Estadía de pie y marcha.	Preoperatorio	%	Momento de evaluación	%
$\leq$ 20 minutos	49	90,7	8	14,9
$>$ 20 minutos	5	9,3	46	85,1
Total	54	100	54	100

Fuente: Planilla de recogida de datos.

(Significación estadística  $p < 0,00$ )

En la Figura 11, mostramos un paciente antes de operarse y al año después de operado.

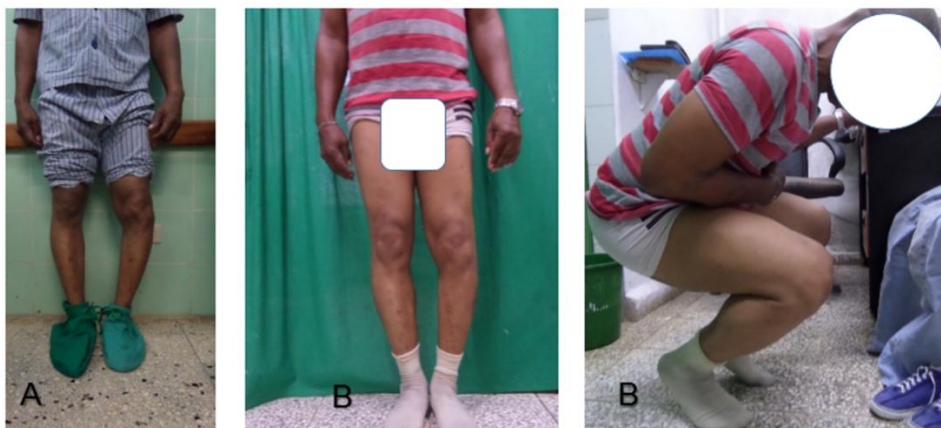
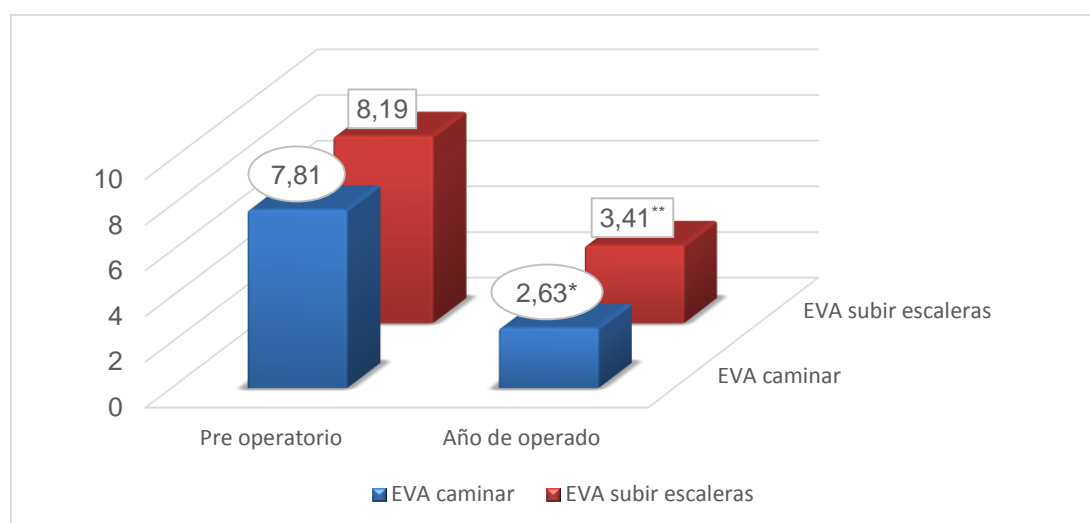


Figura 11. Paciente antes de operarse (A). Al año de operado (B).

### Evaluación del Dolor.

En la Figura 12, se observa que la puntuación de la media de la **Escala Visual Analógica (EVA)** del dolor durante la marcha, disminuyó significativamente de  $7,81 \pm 1,06$  preoperatorio a  $2,63 \pm 2,21$  en la evaluación final, con una significación estadística de  $p < 0,05$ .

También fue evaluado el dolor al subir escaleras, aplicando la EVA, la puntuación media en el preoperatorio fue de  $8,19 \pm 1,02$ , al año de operado disminuyó hasta  $3,41 \pm 2,08$  con una significación estadística de  $p < 0,05$ .



Fuente: Planilla de recogida de datos.

Figura 12. Evaluación de la Escala Visual Analógica del Dolor en el preoperatorio y al año de operado. (Significación estadística de  $p < 0,05$ \* \*\*).

En la Tabla 8 se observa que, previo al proceder quirúrgico al aplicar la evaluación del dolor mediante la EVA, en diez rodillas el dolor se manifestaba por debajo de los siete puntos, para un 18,6 %, y en 44 rodillas la puntuación fue igual o superior a los siete puntos, para el 81,4 %.

En el momento de la evaluación final, en ocho rodillas persistía una sintomatología dolorosa igual o superior a los siete puntos, mientras que en 46 rodillas la evaluación fue inferior a los 7 puntos, con una mejoría evidente de los pacientes operados.

Tabla 8. Escala Visual Analógica al caminar y subir escaleras pre operatorio y al año de operado.

Escala Visual Analógica al caminar y subir escaleras(EVA)	Preoperatorio	%	Momento de evaluación	%
≥7	44	81,4	8	14,9
<7	10	18,6	46	85,1
Total	54	100	54	100

Fuente: Planilla de recogida de datos.

Otros aspectos importantes a señalar fueron el alivio inmediato del dolor en el 100 % de los pacientes operados, la mejora del sueño, el poder estirar de inmediato la rodilla al permanecer acostados y que en el 100 % de los pacientes, se logró la incorporación al cabo de las seis horas de operado.

El alta hospitalaria ocurrió dentro de las primeras 24 horas, sólo un paciente requirió permanecer ingresado, al presentar hipertensión arterial aguda, la cual no estaba diagnosticada en el chequeo preoperatorio.

### **Evaluación de Complicaciones.**

En la Tabla 9 se reportan las complicaciones post quirúrgicas inmediatas, observándose que, en cuatro casos, el hematoma de la herida constituyó la más

frecuente, para un 7,4 %. La neuropraxia sensitiva y motora de ramas del nervio peroneo, fueron observadas dos de cada una de ellas, para un 3,7 % respectivamente. En total, se presentaron ocho complicaciones, para un 14,8 % de las rodillas operadas. Ninguna de estas complicaciones interfirió en la rehabilitación inmediata de los pacientes operados.

En el momento de la Evaluación del Resultado Final no fueron reportadas secuelas de las complicaciones, con un promedio de recuperación total de las neuropraxias entre los tres y diez meses posterior al proceder quirúrgico.

Tabla 9. Complicaciones postquirúrgicas inmediatas y persistencia de las mismas al año de operado.

<b>Complicaciones</b>	<b>Post quirúrgico inmediato</b>	<b>%</b>	<b>Momento de evaluación</b>	<b>%</b>
Neuropraxia sensitiva	2	3,7 %	0	0 %
Neuropraxia motora	2	3,7 %	0	0 %
Hematoma de la herida	4	7,4 %	0	0 %
Total	8	14,8 %	0	0 %

Fuente: Planilla de recogida de datos.

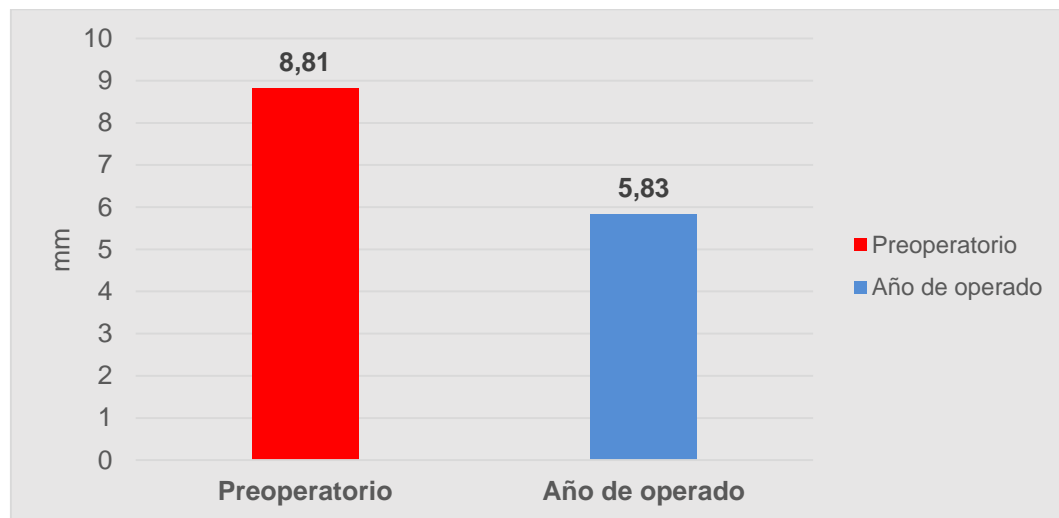
(Significación estadística de  $p < 0,00$ ).

En dos pacientes se observó un efecto secundario: dolor en la cara externa del tobillo ipsolateral de la rodilla operada, el cual desapareció en un período entre tres y cuatro meses, mediante la rehabilitación en la marcha del paciente.

## Evaluación Radiográfica de los Resultados.

En la figura 13, mostramos los resultados de la medición radiográfica del **espacio articular externo de la rodilla**.

Esta medición fue realizada en cada paciente, en el pre operatorio y al final de la evaluación observándose, al realizar la medición de la altura de dicho espacio, una media inicial de  $8,81 \pm 2,533$  mm y una media final de  $5,83 \pm 1,767$  mm respectivamente, para una significación estadística de  $p < 0,00$ .



Fuente: Planilla de recogida de datos. (mm = milímetro)

Figura 13. Evaluación del espacio articular externo en el preoperatorio y año de evaluado.

(Significación estadística de  $p < 0,00$ ).

En la Figura 14, se muestra la evolución radiográfica de un paciente, donde se aplicó la medición descrita por Ying-Ze Zhang<sup>64</sup>. En la figura A antes de operarse, la altura del espacio articular externo fue de 11 milímetros, con un cierre total del espacio articular interno, observándose, además, una subluxación de la rodilla con cambios degenerativos importantes (Grado V Clasificación de Alhåck). En la figura B, al año

de operado, se observa una apertura del espacio articular interno con una reducción del espacio articular externo y mejoría de la subluxación.

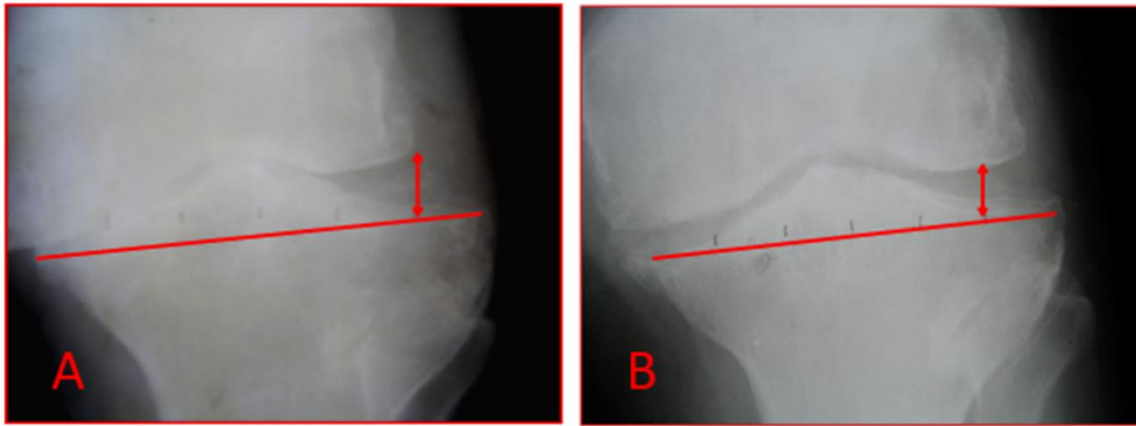


Figura 14. (A) y (B). Imagen radiográfica que muestra una rodilla con un Grado V de la Clasificación de Alhåck, en la parte superior se describen los aspectos radiográficos de las mismas.

En la figura 15 se observa el mismo paciente con una vista radiográfica anteroposterior de pie sin calzado. (A) antes de operarse, (B) a la izquierda al año de operado, donde se muestra el nivel de osteotomía del peroné.

Además, en (A) se aprecia una subluxación de la rodilla antes de operarse, mientras que en (B) se observa un realineamiento parcial de la articulación de la rodilla.

Al año de operado (B) se señala la distancia entre la cabeza del peroné y el lugar donde se efectuó la osteotomía del peroné a 9 cm de la misma (flecha roja), y el espacio vacío que quedó después de la extracción de dos centímetros del mismo (flecha amarilla).

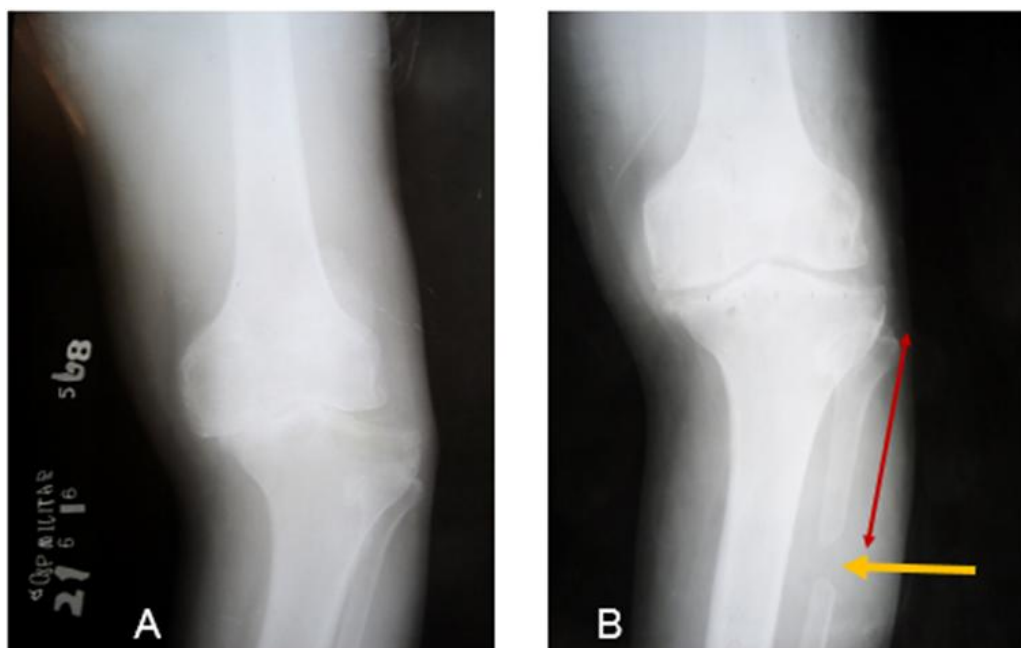


Figura 15. (A) Vista previa al proceder quirúrgico donde se observa un paciente con un Grado V de Alh bäck, con cambios degenerativos importantes. (B) Se muestra la modificación de la anatomía articular posterior a la osteotomía del peroné.

Además, se aplicó la interrelación entre las variables edad y grado de deterioro óseo existente en la clasificación radiológica de Alh bäck y su posible influencia en la disminución o no del dolor en el paciente, empleando la Escala Visual Analógica (EVA) lograda al año de operado.

En la Tabla 10, en la relación entre la Clasificación de Alh bäck y la Escala Visual Analógica del Dolor resulta que:

- En el intervalo de 50-59 años se puede observar en forma general la disminución evidente de la puntuación de la EVA en los diferentes grados degenerativos en base a la clasificación empleada.
- En el grupo de 60-69 años, tres rodillas con Grado II presentaron una puntuación más alta de la EVA, mientras que en el grupo mayor o igual a 70

años, en el grupo IV cuatro rodillas presentaron una puntuación elevada y en el grupo V una rodilla presentó una puntuación elevada.

Existió una mejoría evidente de forma general, en base a la disminución de la puntuación de la EVA, que es igual a la disminución del dolor, en los diferentes grupos de edades en el momento de la evaluación final.

Tabla 10. Influencia de las variables Edad y Grado de Clasificación de Alhbäck en el comportamiento del dolor al año de operado.

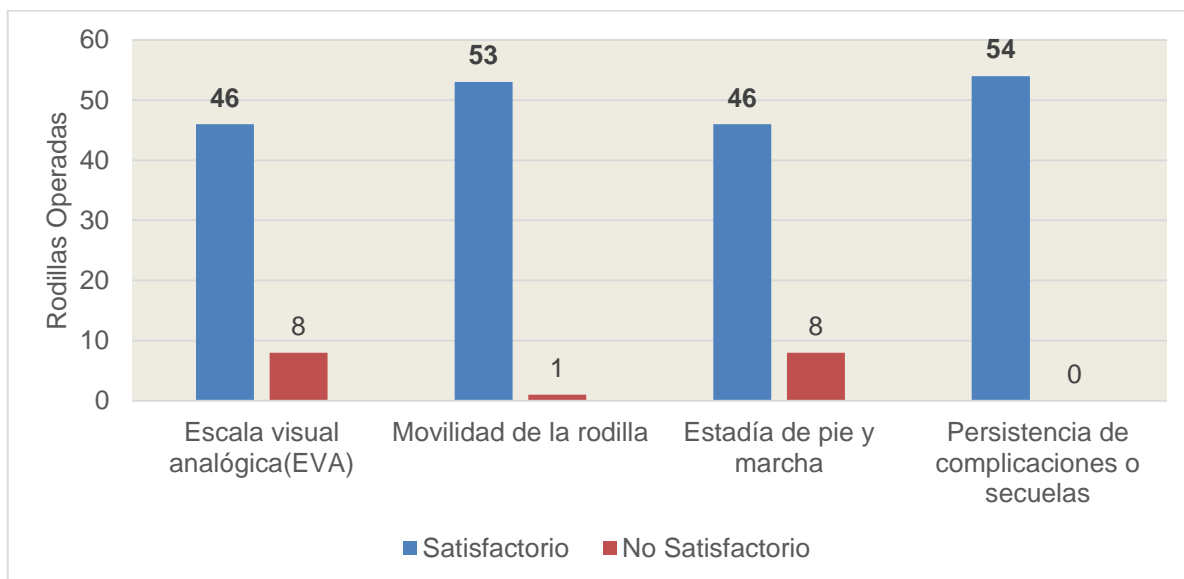
Clasificación de Alhbäck	Grupo de edades					
	50-59 años		60-69 años		≥70 años	
	Número de rodillas	Disminución de la media de la puntuación EVA	Número de rodillas	Disminución de la media de la puntuación EVA	Número de rodillas	Disminución de la media de la puntuación EVA
I	3	5,33	1	7,33	3	7
II	3	6,5	5	4	8	5
III	3	5,57	7	3,67	6	3,67
IV	1	7,67	2	3,75	5	4,5
V	2	6,5	0	0	5	5,67

Fuente: Planilla de recogida de datos.

La figura 16 muestra el **Resultado Final al año de operado** logrado en cada rodilla al final de la evaluación. Esta se realizó en base a las cuatro variables descritas en el capítulo del diseño metodológico, mostrándose que en el 100 % de las rodillas operadas en el momento de la evaluación no persistía ninguna de las complicaciones



post operatorias. El 98,15 % de las rodillas operadas lograban flexionar la rodilla por encima de los 90°, 46 rodillas fueron evaluadas de satisfactorio en base a la escala visual analógica, para un 85,1 %. Al evaluar la estadía de pie y marcha, también 46 rodillas fueron evaluadas de satisfactorio, para un 85,1 %.



Fuente: Planilla de recogida de datos.

Figura 16. Resultado Final al Año de Evaluado.

Como conclusiones de este capítulo, se señala la obtención de los resultados esperados con la técnica empleada, en el alivio del dolor y la mejoría de la movilidad de la rodilla, lo cual repercutió positivamente en la mejoría clínica, con lo cual se logra lo propuesto en los objetivos específicos.

## **Capítulo 4. DISCUSIÓN**

## **CAPÍTULO 4. DISCUSIÓN**

En el presente capítulo el autor comparó sus resultados con los expuestos por los principales autores de origen asiático y de otras latitudes, con vista a demostrar la validez de la ostectomía proximal del peroné en el tratamiento del genu varo doloroso en la gonartrosis en pacientes con vista a la mejoría del dolor y la movilidad de la rodilla.

La osteoartrosis es la forma más común de artritis, y es la mayor causa de morbilidad, limitación de actividad, discapacidad física, utilización excesiva de cuidado de salud y reducción de calidad de vida, especialmente en la población mayor de 45 años. Teniendo el sexo femenino la mayor predisposición que los hombres a sufrir artrosis en particular afectando la rodilla.

Lespacio <sup>2</sup>, publicó una prevalencia del 33,6 % en los mayores de 65 años de una población de 12,4 millones en los Estados Unidos, siendo afectado el sexo femenino en un 42.1% y los hombres en un 31.2 %, Moreno <sup>162</sup>, reportó una prevalencia de gonartrosis del 12,2 % en la población española por encima de los 60 años (14,9 % de mujeres y el 8,7 % en hombres).

En la actualidad la elección del tratamiento y la indicación quirúrgica está basado en los síntomas (dolor y función de la rodilla), estadio de la osteoartrosis y factores

relacionados con el paciente tales como la edad, nivel de actividad física y comorbilidades de los pacientes.

La evidencia radiológica por sí misma de la gonartrosis (estrechamiento del espacio articular, osteofitos, etc) no justifican la intervención quirúrgica, lo cual está indicado solo en combinación con los síntomas relevantes.

En el tratamiento quirúrgico del genu varo doloroso **la edad** juega un papel importante en cuanto a la toma de decisiones al tipo de proceder que se le brinda al paciente.

Bonasia <sup>163</sup> y colaboradores, al estudiar 99 pacientes sometidos a osteotomía tibial alta (OTA) encontraron que la edad fue una variable significativa relacionada a pobres resultados; el riesgo de cirugía insuficiente fue cinco veces mayor para los pacientes mayores de 56 años indicando la posible necesidad de considerar un rango más estrecho de edad con este tipo de proceder.

Tabares <sup>34</sup>, con un 60,2 % en las mujeres y 39,8 % en hombres en su casuística presentó una proporción de 3:1, teniendo el mayor por ciento de pacientes entre 70 y 79 años de edad con 45 pacientes de los 84 intervenidos donde se empleó la OTA mediante la técnica de Coventry, sin influencia de la edad en los resultados obtenidos.

Skorepa <sup>29</sup>, señaló la edad óptima entre 30 y 50 años para realizar la osteotomía tibial alta en su trabajo con una relación 3:1 del predominio del sexo masculino. Benzakour <sup>32</sup>, igualmente indicó la edad (<65 años) como uno de los factores importantes para buenos resultados, teniendo una relación similar entre hombres y mujeres.

Rossi <sup>33</sup>, Taboada <sup>39</sup>, Cisneros <sup>46</sup> y Chahla <sup>48</sup>, también plantean como un factor importante a tener en cuenta la edad (<50 años como promedio), tuvieron cifras similares de 3:1 con predominio del sexo masculino en cuanto a los casos intervenidos, en esta casuística fueron empleados cirugías de OTA tanto por técnica de sustracción como la de adición con diferentes medios de osteosíntesis.

Poligliacomí <sup>51</sup>, mediante fijación externa y hemicallotaxis en pacientes menores de 60 años de edad obtuvo igual predominio del sexo masculino.

En cuanto al sexo es posible que la mayor demanda funcional de los varones pueda justificar estos hallazgos en las citas antes mencionadas.

Ying-Ze Zhang <sup>64</sup>, Wang <sup>65</sup>, Zou <sup>70</sup>, Qin <sup>72</sup> y Liu <sup>73</sup>, los cuales realizaron la ostectomía proximal del peroné como proceder en el tratamiento de la osteoartrosis de la rodilla en el genu varo doloroso, mostraron resultados diversos en cuanto a la relación del sexo al predominar el femenino sobre el masculino 3:1 y en la edad tuvieron como promedio una media sobre los 65 años con pacientes hasta de 86 años de edad, teniendo cierta influencia la edad sobre los resultados finales logrados; sus datos coinciden con los resultados reportado por el autor del presente trabajo con 46 pacientes tratados (54 rodillas operadas), de los cuales 30 rodillas (55,6 %) correspondieron al sexo femenino; fue además el que presentó tendencia a una edad media superior (Masculino=64,2 años y Femenino =67,5 años).

El mayor grupo de edad fue el  $\geq 70$  años con 27 rodillas para el 50 %, seguido por el grupo de 60-69 años con 15 rodillas, por lo que finalmente coincide con los autores antes mencionados, de que el sexo femenino es el más afectado y la edad con mayor

afectación se corresponde con los mayores de 60 años, con una edad media de 65.9 años.

Sin embargo, la edad en los diferentes artículos puede estar condicionada por el tratamiento al paciente incluido y las cirugías asociadas que requiera.

Otra variable de importancia que es tomado en cuenta para la inclusión de los pacientes a la hora de efectuar el proceder quirúrgico es el **rango de movimiento de flexión de la rodilla**.

Prieto <sup>42</sup>, en su trabajo de tesis señala que el rango de movimiento debe de ser por encima de los 90° de flexión, al igual que Pereira <sup>40</sup> y Chahla <sup>48</sup> para tener buenos resultados al aplicar la osteotomía tibial alta con diferentes medios de osteosíntesis.

Otro grupo de autores cubanos Tabares <sup>34</sup>, García <sup>44</sup> y Prado <sup>45</sup>; y un autor iraní Tabatabaei <sup>167</sup> señalan que para la selección de los pacientes por lo menos deben tener 90° de rango de flexión de rodilla, para lograr igual fin, teniendo más del 85 % de resultados satisfactorios.

Además, otros autores toman como referencia que los pacientes deben tener más de 120° de flexión para ser sometidos a una osteotomía tibial alta (OTA) para lograr resultados satisfactorios, los cuales reportan como sus resultados finales <sup>39,51,163-166</sup>.

Mientras Fragomen <sup>21</sup> y Ceballos <sup>26</sup>, los cuales realizan la corrección de la deformidad mediante fijación externa no tienen en cuenta el grado de flexión de la rodilla, ya que la corrigen mediante dicho proceder.

Ying-Ze Zhang y autores de origen asiático que realizan la osteotomía proximal del peroné (OPP), en cuanto a la variable del grado de flexión de la rodilla excluyeron a los pacientes con rigidez articular, reportando en sus publicaciones como resultado final una mejoría del 95% por encima de los 90° <sup>64-79</sup>.

Qin <sup>72</sup>, a la hora de dar sus resultados señala como un factor importante la movilidad obtenida por la articulación tibiofibular proximal la cual influye directamente en la ganancia de flexión de la rodilla.

El autor del presente trabajo dentro de las variables preoperatoria incluyó el grado de flexión, pero sin restricción alguna, con una mejoría de una media de  $\pm 20^\circ$  como promedio al año de seguimiento en las 54 rodillas operadas.

En cuanto a las **mediciones y métodos radiológicos aplicados**, las clasificaciones empleadas por los diferentes autores fueron la de Alhbäck(1968) y la de Kellgren-Lawrence(1957) en base a los cambios degenerativos presentes en cada paciente.

Peñate <sup>43</sup>, aplica las dos clasificaciones, con la clasificación de Alhbäck seleccionó a los pacientes con Grado II y con la de Kellgren-Lawrence hasta Grado III para llevar a cabo la osteotomía tibial alta (OTA), por lo que señala que los pacientes portadores de cambios degenerativos mayores son indicación de Artroplastia de rodilla.

Otros autores aplican solamente la clasificación de Alhbäck para reclutar a los pacientes hasta grado II para llevar a cabo la OTA, con igual criterio al autor anterior

29,33,51,165,166.

Prado <sup>44</sup>, García <sup>45</sup> y Chahla <sup>48</sup>, amplían la inclusión de pacientes para efectuar la OTA hasta grado III de la clasificación anteriormente mencionada; Pereira<sup>40</sup> limitó la selección de los pacientes hasta grado IV, todos estos autores refieren buenos resultados con la OTA aplicando diferentes medios de osteosíntesis y técnicas diversas.

Ying-Ze Zhang <sup>64</sup> y otros autores <sup>70-73</sup>, en los criterios de inclusión reclutaron a todos los pacientes que llegaron a la consulta, solamente diferenciándolos dentro de la clasificación de Alhbäck, ya que plantearon dentro de su protocolo de trabajo que en caso de fracaso, la ostectomía proximal del peroné no interferiría en otro proceder en caso que fuera necesario, con resultados de insatisfacción muy bajos.

En el presente trabajo, se empleó igual criterio de inclusión de los autores antes señalados, lográndose igualmente buenos resultados en la mayoría de los casos.

Solo Qin <sup>72</sup> señaló que los pacientes con peor evolución fueron los que se encontraban a partir de grado III, en la casuística del presente trabajo de las ocho rodillas que fueron consideradas como no satisfactorios, tres eran Grado II, cuatro eran Grado IV y uno Grado V de la clasificación de Alhbäck, por lo que no coincide con este último autor debido a que de las ocho rodillas con peor evolución solo el 62 % poseían una afectación degenerativa radiológica mayor de III.

Por lo que el autor considera que otros factores inherentes a cada caso pueden influir en los resultados finales.

En cuanto a la evaluación radiográfica pre y post operatoria el autor aplicó los criterios empleados por Ying-Ze Zhang <sup>64</sup> el cual midió la altura del espacio articular externo



con una media de  $12.2 \pm 1.1$  mm previo al acto quirúrgico y  $6.9 \pm 0.7$  mm al cabo de los dos años; lo cual demostró la apertura del compartimento medial. En el presente trabajo, el autor logró una disminución del espacio lateral con una media inicial de  $8,81 \pm 2,533$  mm y la final de  $5,83 \pm 1,767$  mm respectivamente, con una significación estadística de  $p < 0,00$ .

Wang <sup>65</sup>, efectúa la evaluación mediante el índice del espacio articular de la rodilla (compartimento lateral/medial), el cual es similar al aplicado por Zhang <sup>64</sup>, donde igualmente obtiene resultados favorables mejorando significativamente de  $0.40 \pm 0.28$  mm preoperatorio a  $0.58 \pm 0.30$  mm postoperatorio, en este caso se mide la amplitud lograda del espacio articular interno.

Otros autores <sup>29,35,39,43,51</sup> emplean el ángulo femorotibial (AFT), previo al proceder quirúrgico de la osteotomía tibial alta y posterior a este donde tienen igualmente buenos resultados en la corrección de dicho ángulo.

Un trabajo reciente del autor Dong <sup>168</sup>, evalúa el valor de asentamiento del cóndilo femoral interno sobre el platillo tibial interno, estudio realizado para evaluar la sobrecarga del compartimento tibial interno y para dar posible pronóstico temprano de evolución de la osteoartrosis.

Este método fue aplicado por Liu <sup>73</sup>, para evaluar la corrección posterior a la OPP, considerándola como una herramienta útil, ya que da información sobre la corrección lograda.

Estudios recientes de Boya <sup>169</sup> y Zhun <sup>170</sup> sobre la articulación proximal tibiofibular (APTF), que consideran como la cuarta articulación de la rodilla y que juega un papel

importante en la persistencia del dolor en la cara externa de la rodilla posterior al tratamiento quirúrgico en las artroplastias, ya que afirman que el grado de degeneración del compartimento medial de la rodilla es directamente proporcional a esta APTF.

Por lo cual el autor del presente trabajo piensa que esta afirmación debe ser tomada en consideración en la evolución de los pacientes que sean sometidos a la OPP en futuros trabajos.

En la OTA en el tratamiento para la corrección del genu varo doloroso, realizada por diferentes autores <sup>21, 26, 29, 33-35, 39, 43-46, 49, 51, 133, 164</sup>, mediante diferentes técnicas de cuña abierta o cerrada, osteotomía en bóveda, hemicallotaxis, donde se aplican diversos medios de osteosíntesis, el proceder quirúrgico es más prolongado, sobrepasando la media de los 45 minutos, además de la mayor pérdida de sangre, presenta otras desventajas, como son la demora de tiempo para la carga total de peso en la mayoría de las técnicas, los riesgos de evolución a una pseudoartrosis, retardo de consolidación, fracturas del platillo tibial, trombosis venosa profunda, síndrome compartimentar agudo, parálisis del nervio peroneo e infección de herida <sup>130, 171-174</sup>.

En cuanto al tiempo quirúrgico de la OPP en la casuística presentada por el autor, osciló sobre los 20,3 minutos  $\pm$  5,5 minutos, la intervención más prolongada fue de 45 minutos (rotura del instrumental) y la más breve de 15 minutos, los casos que más demoraron fueron con el uso de transfixión manual, para perforar orificios en el foco de ostectomía. Solo uno de los casos complicado con neuropraxia coincidió con un tiempo quirúrgico prolongado.

La pérdida de sangre, en la OPP es menor al igual que es menor el número de complicaciones, coincidiendo en cuanto al tiempo quirúrgico al comparar con los trabajos de otros autores que aplican igual proceder <sup>64-79</sup>.

En relación a la evaluación de los resultados funcionales, los resultados obtenidos por el autor al aplicar la Escala Visual Analógica en la marcha, disminuyó significativamente de  $7,81 \pm 1,06$  preoperatorio a  $2,63 \pm 2,21$  al año del post operatorio, con una significación estadística de  $p < 0,05$ , donde solo en ocho rodillas fueron evaluados con dolor por encima de la puntuación de siete, al comparar con otros autores que aplicaron la misma técnica se observa resultados similares, lo cual muestra el grado de satisfacción de la mayoría de los pacientes intervenidos y la utilidad de esta herramienta a la hora de evaluar el dolor <sup>64-77,79</sup>.

Tabares <sup>34</sup> y Minzlaff <sup>155</sup> en los resultados reportados donde efectúan la OTA, refieren igualmente una disminución significativa en cuanto a la puntuación al aplicar la EVA al cabo del año de seguimiento.

La lesión del nervio peroneo profundo que se traduce por una parálisis motora del extensor del primer artejo o la del nervio peroneo superficial que resta sensibilidad al dorso del pie, aparece por igual tanto en las osteotomías tibiales altas de cuña externa o interna <sup>131, 172-175</sup>.

Con diferencia de frecuencia de lesión nerviosa en cuanto a que oscila entre 0 y el 20 %, según lo reportado por Tunggal <sup>133</sup> en el caso de la osteotomía de cuña cerrada mientras que en las de cuña abierta Seo <sup>174</sup> reporta hasta un 3,6 %, con la diferencia

que en la técnica de osteotomía en cuña cerrada se asocia la osteotomía del peroné, mientras que en la segunda no se efectúa.

En cuanto a la frecuencia de aparición del compromiso sensitivo o motor en la osteotomía proximal del peroné, Ying-Ze Zhang <sup>64</sup> reportó un 5,4 %.

Zou <sup>70</sup> en su estudio, comparó un grupo control de 52 pacientes con osteotomía correctora tibial alta donde reportó cifras de 5,7 %; y en el grupo de observación de 40 pacientes con OPP con un 2,5 % de afectados.

Lu <sup>71</sup>, el cual efectuó artroscopia combinada con la osteotomía alta del peroné en su casuística presentó cuatro pacientes, dos con neuropraxia de la rama profunda peronea y dos de la rama superficial peronea

Existió similitud entre los autores en cuanto a la recuperación de estas lesiones en un período entre tres y diez meses.

Solo Wang <sup>68</sup> no reportó complicaciones en 47 pacientes intervenidos por ellos.

En el presente trabajo el autor coincide en cuanto a la frecuencia baja de estas complicaciones, demostrado en sus resultados.

Es una preocupación de los diferentes autores, aquí citados, la relación entre el nivel donde se efectúa la osteotomía del peroné y la aparición de estas lesiones neurológicas, a pesar de realizar la incisión quirúrgica al mismo nivel aparecen en un % pequeño de los casos <sup>64, 65, 80-84</sup>.

Marciniak <sup>175</sup> en su monografía apunta que el sitio más común de lesión del nervio peroneo es a nivel de la cabeza del peroné, que el nervio peroneo profundo tiene más frecuencia de ramas de inserción anómalas que el nervio peroneo superficial, por lo

cual es muy difícil predecir cuales puedan ser lesionados o no al efectuar la ostectomía alta del peroné.

Kurosaka <sup>172</sup> y Ogbemudia <sup>177</sup>, en sus trabajos señalan que la osteotomía del tercio proximal de la fíbula tiene una alta incidencia de parálisis peroneal y esta no es recomendada; debido a que la arteria y vena peronea (ramas de la arteria tibial posterior) emergen a una distancia media de ocho cm distal (7,5 a 9 cm) de la cabeza de la fíbula, los cuales corren a lo largo de la diáfisis de la fíbula; con posibilidad de ser dañados durante la osteotomía del tercio proximal de la fíbula.

Tunggal <sup>133</sup>, en su revisión identifica varios factores directos que contribuyen a estas complicaciones, particularmente trauma directo del nervio secundario a una osteotomía fibular alta, a presión elevada del compartimento debido a una hemostasia pobre o drenaje inadecuado, uso de torniquete, lo cual sensibiliza el nervio.

En orden de limitar la frecuencia de estos problemas, ellos recomendaron limitar el abordaje quirúrgico y limitar hasta el punto que sea posible cualquier maniobra traumática al usar los separadores y el efectuar la extracción del fragmento de peroné ostectomizado con gentileza.

También, debido a la proximidad de la rama motora del nervio peroneo profundo, que inerva al músculo tibial anterior y al músculo del extensor del primer artejo, la ubicación errada y tensión indebida de los retractores puede resultar en una parálisis motora.

Lu <sup>71</sup>, plantea que en el peroné proximal, la región de 40 a 60 mm distal al tubérculo peroneo es seguro para evitar lesionar las ramas motoras del nervio peroneo profundo durante la ostectomía proximal. Se debe tener en cuenta que el nervio peroneo superficial viaja a lo largo del borde lateral del peroné, y el nervio peroneo profundo

está en el borde anterior por casi todo el tercio proximal del peroné. Por ello, la incisión para la resección del fragmento proximal del peroné debe ser hecha sobre la superficie posterolateral del peroné, y las partes blandas de la superficie peronea deben ser decoladas de la corteza peronea con cuidado.

El autor concuerda con las conclusiones de las investigaciones revisadas que el nivel de ostectomía de la fíbula debe ser efectuado a nivel del tercio proximal por lo antes señalado. La ostectomía a nivel del tercio medio-distal puede influir negativamente sobre la biomecánica de la articulación del tobillo <sup>64,66,83</sup>.

Aceptando, que las causas de las lesiones nerviosas son debidas fundamentalmente a las maniobras bruscas de los ayudantes, uso de torniquete, tiempo prolongado quirúrgico, abordaje quirúrgico incorrecto y a las anomalías anatómicas que pueden estar presentes en los pacientes.

Al comparar el autor los resultados obtenidos en el presente trabajo con los expresados por los diferentes autores de procedencia asiática en sus publicaciones, demuestran claramente que la ostectomía proximal del peroné es una cirugía sencilla, segura y costeable para aliviar el dolor y mejorar la función articular al descomprimir el compartimento medial articular de la rodilla osteoartrósica. La ostectomía proximal del peroné puede ser un proceder quirúrgico alternativo en muchos países en desarrollo para dar respuesta a este grave problema de salud.

Deja en suspenso su posible indicación en cirugía alternativa para la osteoartritis del compartimento medial de la rodilla, especialmente para pacientes quienes no pueden recibir una cirugía de artroplastia debido a comorbilidades médicas.

En caso de mantener la sintomatología dolorosa posterior a la OPP, el paciente puede todavía recibir otro tipo de cirugía como la Artroplastia con Prótesis Total de Rodilla sin los problemas que han sido señalados cuando se realizan osteotomías de corrección en el extremo proximal tibial.

Como conclusión del presente capítulo el autor demostró la validez de dicha técnica a través de los objetivos trazados en el tratamiento de pacientes portadores de esta enfermedad.

# **CONCLUSIONES**



## CONCLUSIONES

- 1- Ocurrió reducción del dolor por debajo de 7, según la Escala Visual Analógica con cifras de 46 rodillas con el 85,1%. Se logró un incremento de la movilidad articular de la rodilla en más de 90° en 53 rodillas de las 54 operadas para el 98,15%, y se logró la distribución de la carga de peso sobre todas las superficies del platillo tibial al reducirse la altura del espacio articular externo, con una significación estadística de  $p < 0,05$ .
- 2- La incidencia del sexo femenino fue mayor al masculino, con 30 rodillas operadas por 24 del sexo masculino siendo el grupo de edad  $\geq 70$  años el de mayor predominio con el 50% de los casos operados.
- 3- Las complicaciones peri quirúrgicas más importantes presentadas fueron cuatro neuropraxias sensitiva y mecánica, correspondientes a ramas del nervio peroneo, las cuales mediante la aplicación de la rehabilitación precoz y la fisioterapia resolvieron sin dejar secuelas, en un período entre los tres y diez meses.
- 4- Dado los resultados logrados el autor considera que la Osteotomía Proximal del Peroné en el tratamiento de esta afección es un proceder novedoso en Cuba, y es eficaz para el alivio del dolor y la mejora funcional.

# RECOMENDACIONES

## **RECOMENDACIONES**

Extender a los servicios de cirugía ortopédica, la metodología del empleo de la técnica de la ostectomía proximal del peroné en los pacientes adultos y adultos mayores con el diagnóstico de genu varo doloroso donde la clínica y los hallazgos radiográficos confirmen dicha afección, y por ende tengan la indicación de tratamiento quirúrgico, como una cirugía eficaz.

# **REFERENCIAS BIBLIOGRÁFICAS**

## Referencias Bibliográficas:

- 1- Lawrence RC, Felson DT, Helmick CG, Arnold LM, Choi H, Deyo RA, et al. Estimates of the prevalence of arthritis and other rheumatic conditions in the United States. Part II. Arthritis and Rheumatism. 2008 [8 de mar 2017];58(1):26-35.
- 2- Lespasio M, Piuzzi NS, Husni ME et al. REVIEW ARTICLE: Knee Osteoarthritis: A Primer. Perm J [online]2017[citado 8 de feb 2018]; (21): 16-183. doi: <https://doi.org/10.7812/TPP/16-183>.
- 3- Brasil. Projeção da população do Brasil por sexo e idade - 1980-2050 [database on the Internet]. IBGE. 2008. Disponível em: [http://www.ibge.gov.br/home/estatistica/populacao/projecao\\_da\\_populacao/2008/projecao.pdf](http://www.ibge.gov.br/home/estatistica/populacao/projecao_da_populacao/2008/projecao.pdf).
- 4- Zhang Y, Jordan JM. Epidemiology of osteoarthritis. Clin Geriatr Med [online] 2013 Aug [8 de feb 2017];26(3):355-69. doi: <https://doi.org/10.1016/j.cger.2013.01.013>.
- 5- Orfilio Peláez. | Esperanza de vida alcanza 78,45 años. Periódico Granma. 25 de mayo de 2015. Dirección electronica: [orfilio@granma.cu](mailto:orfilio@granma.cu)
- 6- Estados Unidos de Norteamérica. The Practical Guide Identification, Evaluation, and Treatment of Overweight and Obesity in Adults. National Institutes of Health National Heart, Lung, and Blood INSTITUTE NORTH AMERICAN ASSOCIATION FOR THE STUDY OF OBESITY. NIH Publication October 2000 Number 00-4084 [www.naaso.org](http://www.naaso.org)
- 7- Jiménez Acosta SM, Rodríguez Suárez A, Díaz Sánchez ME. La obesidad en Cuba. Una mirada a su evolución en diferentes grupos poblacionales. Rev Cubana Aliment Nutr. 2013 (Julio – Diciembre): Vol. 23, (2): 297-308. ISSN: 1561-2929.
- 8- De Rezende MU, de Campos GC, Pailo AF. Current Concepts in Osteoarthritis. Acta Ortop Bras. [online]. 2013;21(2):120-2. Available from URL: <http://www.scielo.br/aob>
- 9- Berenbaum F. Osteoarthritis as an inflammatory disease (osteoarthritis is not osteoarthrosis!). Osteoarthritis Cartilage [online] 2013 Jan (citado 6 de mar 2016);21(1):16-21. doi: <http://doi.org/10.1016/j.joca.2012.11.012>.

- 10- Daghestani HN, Kraus VB. Inflammatory biomarkers in osteoarthritis. *Osteoarthritis Cartilage* (online) 2015 Nov;23(citado 19 de mayo 2016) (11):1890-6. doi: <https://doi.org/10.1016/j.joca.2015.02.009>.
- 11- Greene MA, Loeser RF. Aging-related inflammation in osteoarthritis. *Osteoarthritis Cartilage*(online) 2015 Nov (citado 12 de mar 2016);23(11):1966-71. doi: <https://doi.org/10.1016/j.joca.2015.01.008>.
- 12- Malfait AM. Osteoarthritis year in review 2015: Biology. *Osteoarthritis Cartilage*(online)2016 Jan (citado 6 de mar 2017);24(1):21-6. DOI: <https://doi.org/10.1016/j.joca.2015.09.010>.
- 13- Orlowsky EW, Kraus VB. The role of innate immunity in osteoarthritis: When our first line of defense goes on the offensive. *J Rheumatol* (online) 2015 Mar (citado 16 de mayo 2016);42(3):363-71. doi: <https://doi.org/10.3899/jrheum.140382>.
- 14- Scanzello CR, Goldring SR. The role of synovitis in osteoarthritis pathogenesis. *Bone* (online) 2012 Aug(citado 6 de mar 2016);51(2):249-57. doi: <https://doi.org/10.1016/j.bone.2012.02.012>.
- 15- Zhang W, Ouyang H, Dass CR, Xu J. Current research on pharmacologic and regenerative therapies for osteoarthritis. *Bone Research*[online] (2016) 4(citado 6 de mar 2017), 15040; doi:10.1038/boneres.2015.40; published on line: 1 March 2016. [www.nature.com/boneres](http://www.nature.com/boneres).
- 16-Wei Y, Bai L. Recent advances in the understanding of molecular mechanisms of cartilage degeneration, synovitis and subchondral bone changes in osteoarthritis. *CONNECTIVE TISSUE RESEARCH* 2016, VOL. 57, NO. 4, 245–261; published on line doi: <http://dx.doi.org/10.1080/03008207.2016.1177036>.
- 17- Belmonte Serrano MA, Beltrán Fabregat J, Lerma Garrido J. Enfermedades reumáticas: Actualización SVR. Capítulo34. Artrosis. 2013.Pag: 705-728.[citado 24 abr 2016] Disponible: [www.svreumatologia.com/wp.cntact/uploads/2013/10/Cap34\\_Artrosis.pdf](http://www.svreumatologia.com/wp.cntact/uploads/2013/10/Cap34_Artrosis.pdf)
- 18-Funck-Brentano T, Cohen-Solal M. Subchondral bone and osteoarthritis. *Curr Open Rheumatol*. 2015;27: 420–426.
- 19-Roman-Blas JA, Bizzib E, Largo R, Miglioreb A, Herrero-Beaumonta G. An update on the up and coming therapies to treat osteoarthritis, a multifaceted disease. *EXPERT OPINION ON PHARMACOTHERAPY*.

2016(citado 27 de mar 2017); page:1-12. ISSN: 1465-6566 (Print) 1744-7666 (Online) Journal homepage:<http://www.tandfonline.com/loi/ieop20>Doi:<http://dx.doi.org/10.1080/14656566.2016.1201070>.

- 20-Cooke TD. Definition of axial alignment of the lower extremity. *J Bone Joint Surg Am* 6. 2002;84:146-147.
- 21-Fragomen AT, Ilizarov S, Blyakher A, Rozbruch R. Proximal tibial osteotomy for medial compartment osteoarthritis of the knee using the Ilizarov Taylor Spatial Frame. *Technique in Knee Surgery*. 2005.4(3):173-185.
- 22-Coventry M, Ilstrup D, Wallrichs S. Proximal tibial ostotomy; a critical long term study of eighty seven cases. *J Bone Joint Surg [Am]* 1993: 75-A (2), 196-208.
- 23-Bermúdez Rey CA, Muñoz V E, Rocha C. Experiencia con los pacientes llevados a osteotomía valguizante de tibia proximal por deformidad en genu varo en el Hospital San José de Bogotá en el período comprendido entre 1993 – 2003.*Rev. Colomb. de Ortop. Traumatol*. 2005(marzo) Volumen 19, (1):51-59.
- 24-Wang, Jun-Wen, Kuo, Ken, Andriacchi, Thomas, Galante. The Influence of Walking Mechanics and Time on the Result of Proximal Tibial Osteotomy. *J Bone Joint Surg [Am]* 1990; 72-A, No 6, July 1990: 905-909.
- 25-Gerthel P, Abdou P, Odenbring S: Hemicallotasis for medial gonarthrosis: a short-term follow-up of 21 patients, *Arch Orthop Trauma Surg*. 2002; 122-134.
- 26-Ceballos Mesa A: Corrección de las deformidades angulares y asimetrías de los miembros. .Capítulo 4. Fijación externa y técnicas afines. p: 202-212. Editorial Ciencias Médicas. La Habana.2014.
- 27-Billings A; Scott, David F, Marcelo P, Aaron A. High Tibial Osteotomy With a Calibrated Osteotomy Guide, Rigid Internal Fixation, and Early Motion. *J Bone Joint Surg [Am]* 2000 January; 82-A, (1):70-79.
- 28-Panisello Sebastián JJ, Lecina Galve F, Maueain Vitoria M, Clavero Vicente E, Martínez Martín A y González Agudo A: Osteotomía valguizante de tibia con placa atornillada de angulación variable (VCO). *Rev.Esp.Cir.Osteoart*. 1998;(33):7-12

- 29-Skorepa G, Tejada G, Carboni Bisio M. Osteotomías proximales aditivas de tibia usando sustituto óseo. Estudio comparativo. ARTROSCOPIA. 2012. VOL. 19, (4): 173-177
- 30-Martínez de Albornoz P, Leyes M, López G, Forriol F: Osteotomía valguzante tibial en pacientes jóvenes con genu varo y cambios degenerativos incipientes. Trauma Fund MAPFRE (2009) Vol 20;(3):171-176
- 31-Strecker W. Análisis para la corrección de las deformidades óseas adyacentes a la rodilla. Deformidades en el plano frontal (I). Operat. Orthop. Traumatol. 2006;18:259-72
- 32- Benzakour T. Osteotomy around the knee: state of the art and new challenges. International Orthopaedics (SICOT) 2010[citado 8 de mar 2016] 34:151–153.doi: 10.1007/s00264-009-0942-7
- 33-Rossi R MD, Bonasia DE, MD, Amendola A, MD. The Role of High Tibial Osteotomy in the Varus Knee. Journal of the American Academy of Orthopaedic Surgeons, October 2011, Vol 19, (10), 590-599.
- 34-Tabares Neyra H, Díaz Quesada J, Tabares Sáez H, Tabares Sáez L. Osteotomía de tibia en el genu varo del adulto mayor. Revista Cubana de Ortopedia y Traumatología. 2013[Citado 12 de mayo 2015]; 27(1) 44-55. Disponible en: <http://scielo.sld.cu>
- 35-Saragaglia D, Blaysat M, Inman D, Mercier N. Outcome of opening wedge high tibial osteotomy augmented with a Biosorb® wedge and fixed with a plate and screws in 124 patients with a mean of ten years follow-up. International Orthopaedics (SICOT)[online] July 2010 [citado 3 de feb 2016].DOI 10.1007/s00264-010-1102-9
- 36-Terry Canal S, Beaty JH: Soft Tissue and corrective osteotomies about the knee. Campbell's Operative Orthopaedics.[CD-ROM] 12 ed. Copiright by Elsevier-Mosby; 2013,Vol I. p: 453-499.
- 37-Insall JN. Cirugía de la Rodilla. 2 ed. Buenos Aires: Editorial Médica Panamericana, 1994: Vol 2:656-689.
- 38-Pancorbo Sandoval, E, Navarro Patou, R, Martín Tirado, JC, Delgado Quiñones, A: Tratamiento de las deformidades angulares de la rodilla. Nuestra experiencia. Congreso Internacional de la Sociedad Cubana de Ortopedia y Traumatología y La Sociedad Internacional de Ortopedia y



- Traumatología. Viñales. Pinar del Río. Septiembre 17-22. 2007. ISBN: 978-959-7158-78-3.
- 39-Taboada Taboada JC: Resultados clínicos de la osteotomía tibial valguizante de cuña abierta y cerrada para el manejo de la deformidad en genu varo y gonartrosis femorotibial medial. Rev Colomb Ortop Traumatol. 2014[citado 17 de nov 2016];28(2):63-68 Documento descargado de <http://www.elsevier.es>
- 40-Pereira López, MÁ. Osteotomía Valguizante en V invertida para la corrección del Genu Varum con Artrosis Unicompartimental de Rodilla. An. Fac. Cienc. Méd. (Asunción) / Vol XLIII - Nº 2, 2010
- 41-Rönn K, Reischl N, Gautier E, and Jacobi M. Current Surgical Treatment of Knee Osteoarthritis. Arthritis Volume 2011[citado 7 de mayo 2016], Article ID 454873, 9 pages. doi:10.1155/2011/454873.
- 42-Dewilde T.R., Dauw J., Vandenneucker H., Bellemans J. Opening wedge distal femoral varus osteotomy using the Puddu plate and calcium phosphate bone cement. Knee Surgery, Sports Traumatology, Arthroscopy. January 2013, Volume 21, Issue 1, pp 249–254
- 43-Prieto Deza, JL. Estudio comparativo de la osteotomía proximal valguizante de tibia de adición y sustracción. Análisis e influencia de las variaciones de la pendiente tibial posterior, altura rotuliana y asociación del eje mecánico en los resultados obtenidos al año. Tesis Doctoral Universidad Autónoma de Barcelona, Departamento de Cirugía. Barcelona, 2015
- 44- García Pérez E, Mena Aymé L, Ferrer Lozano Y, Oquendo Vázquez P. Osteotomía valguizante de tibia proximal en el tratamiento del genu varo artrósico. Medisur. febrero 2013 | Volumen 11 | Numero 1. ISSN 1727-897X Descargado el: 17-09-2015
- 45-Prado García OE; Arango García G; Moré Lozano R, Rey Valdivia N; López Díaz H. Osteotomía valguizante de tibia en el tratamiento de la gonartrosis. Revista Cubana de Ortopedia y Traumatología. 2009[citado 15 de mar 2016]; 23(1); pag:1-11.disponible: <http://scielo.sld.cu>
- 46-Cisneros Ochoa JR, Sandoval Sandoval P. Fijación con placa de diseño anatómico en osteotomía tibial alta de cierre. Orthotips. [citado 9 de ene

- 2018] Volumen 13, Número 2. Abr.-Jun. 2017; pag: 82-86. Disponible:  
[www.medigraphic.org.mx](http://www.medigraphic.org.mx)
- 47-Palmer JS, Monk AP, Hopewell S, Bayliss L, Jackson W, Beard DJ et al.  
Surgical interventions for early structural knee osteoarthritis. Cochrane  
Database of Systematic Reviews 2016, Issue 3. Art. Pag: 1-14. No.:  
CD012128. DOI: 10.1002/14651858.CD012128.  
[www.cochranelibrary.com](http://www.cochranelibrary.com)
- 48- Chahla J, Arroquy D, Gomez Rodriguez G, Vilaseca T, Guiñazu J, Nazur  
Get al. Osteotomía Valguizante Tibial Alta: Comparación de Resultados  
con el Uso de Aloinjerto y Sustituto Óseo. ARTROSCOPIA | VOL. 21, N°  
3 : 89-94 | 2014
- 49-Johnstone SF, Tranovich MJ, Vyas D, Wright VJ. Unicompartmental  
arthritis in the aging athlete: osteotomy and beyond. Curr Rev  
Musculoskelet Med [citado 11 de feb 2015] (2013) 6:264–272. DOI  
10.1007/s12178-013-9171-1
- 50-Bagheri F, Gharehdaghi M, Izanloo A, Rahimi H, and Mirkazemi M.  
Proximal Tibial Osteotomy in Patients with Varus Knee Deformity Using  
M-W Technique: Evaluation of Results. Shafa Ortho J. 2017 August;  
4(3):e11547; pag:1-5.Published online 2017 July 30.doi:  
10.5812/soj.11547.
- 51- Pogliacomì F, Defilippo M, Guardoli A, Scaravella E. High tibial  
osteotomy: our experience with hemicallotasis method. Acta Biomed  
2014; Vol. 85, Supplement 2: 85-90
- 52-Duboy J: Prótesis total y unicompartmental en el manejo de artrosis grave  
de rodilla. Rev. Med. Clin. Condes-2014; 25(5)780-785.
- 53-Turajane T, Chaweewanakorn U, Sungkhun P, Larbphiboonpong V,  
Wongbunnak R Cost-Utility Analysis and Economic Burden of Knee  
Osteoarthritis Treatment: The Analysis from the Real Clinical Practice.J  
Med Assoc [citado 4 de jul 2017]Thai 2012; 95 (Suppl. 10): S98-S104.Full  
text. e-Journal: <http://jmat.mat.or.th>.
- 54-Criado L, Francisco J y colaboradores. Prótesis unicompartmental como  
opción quirúrgica en la gonartrosis medial en el adulto joven. Rev. S. And.  
Traum. y Ort., 2012;29(2/2):9-15

- 55-Lozano Lizarraga LM, Maculé Beneyto F. Pronóstico y evolución de las prótesis totales de rodilla en pacientes obesos. Monografías AAOS-SECOT. 2012. Número 1.23-31.
- 56- Andrawis JP and Bozic KJ. Health Policy and Financial Issues Related to New Total Knee Arthroplasty Technology. Tech Orthop[en línea] Volume 33[citado 6 de jun 2018], Number 1, 2018;33: 7–10. Disponible: [www.techortho.com](http://www.techortho.com)
- 57- Ojeda Thies C., Delgado Martínez A D. y Maculé Beneyto F. Capítulo 64.Patología degenerativa de la rodilla. Artroplastia de rodilla.664-676. Cirugía Ortopédica y Traumatología. Delgado. 2012[citado 16 de jul 2016]. Editorial Médica Panamericana. Disponible: <https://www.berri.es/pdf>
- 58-Salvatori-Rubí J, Montiel-Jarquín AJ, López-Cázares G, Barragán-Hervella R, Ortiz-Arellano R y otros. Técnicas y Procedimientos. Prótesis total de rodilla por gonartrosis grado IV. Acta Ortopédica Mexicana[en línea] 2014[citado 1 de ago de 2017]; 28(3): May.-Jun: 193-196. Disponible: [www.medigraphic.org.mx](http://www.medigraphic.org.mx)
- 59-Garabano G, Lopreite F, del Sel H. Reemplazo total de rodilla en pacientes menores de 55 años con gonartrosis. Seguimiento de 2 a 13 años. Rev Asoc Argent Ortop Traumatol.[en línea] Año 82[citado 9 de feb 2018] • Número 2 • Mayo 2017, pag: 94-101. Disponible: <http://dx.doi.org/10.15417/618>
- 60-. Berend KR, Turnbull NJ, Howell RE, Lombardi AF. The Current Trends for Unicondylar Knee Arthroplasty. Orthop Clin N Am [online] 46 (2015) [6 de oct 2017] 177–184. Disponible: <http://dx.doi.org/10.1016/j.ocl.2014.10.001>
- 61-Cottino U, MD, Sculco PC, MD, Sierra RJ, MD, Abdel MP, MD. Instability After Total Knee Arthroplasty. Orthop Clin N Am[online] 47 (2016) [6 de oct2017] 311–316. Disponible: <http://dx.doi.org/10.1016/j.ocl.2015.09.007>
- 62-McDowell M, Park A, Gerlinger TL. The Painful Total Knee Arthroplasty. Orthop Clin N Am 47[online] (2016) [6 de oct 2017] 317–326 disponible: <http://dx.doi.org/10.1016/j.ocl.2015.09.008>
- 63-Zhang Y. Innovations in Orthopedics and Traumatology in China. Chinese Medical Journal [online]! November 5, 2015[citado 2 feb 2016] ! Volume 128 ! Issue 21,2841-2842. DOI:10.4103/0366-6999.168015

- 64-Ying-Ze Zhang, Yang Z; Chen W; Li C; Wang J, Shao D, Hou Z et al: Medial Compartment Decompression by Fibular Osteotomy to Treat Medial Compartment Knee Osteoarthritis: A Pilot Study. *Orthopedics*. [online] December 2015 [citado 26 de ene 2016] - Volume 38 • Issue 12: e1110-e1114 DOI: 10.3928/01477447-2015:1120-28
- 65- Wang X, Wei L, Lv Z, Zhao B, Duan Z, Wu W, Zhang B and Wei X: Proximal fibular osteotomy: a new surgery for pain relief and improvement of joint function in patients with knee osteoarthritis. *Journal of International Medical Research*. [online] 2017 [citado 26 de mayo 2016], Vol. 45(1) 282–289. DOI: 10.1177/0300060516676630
- 66-Xie W, Zhang Y, Qin X, Song L, Chen Q: Ground reaction vector re-adjustment-the secret of success in treatment of medial compartment knee osteoarthritis by novel high fibular osteotomy. *J Orthop*. [online] 2018 Jan 16;15(1):143-145. doi: 10.1016/j.jor.2018.01.005. [citado Mar 2018].
- 67-Huang W, Lin Z, Zeng X, Ma L, Chen L, Xia H, Zhang Y. Kinematic Characteristics of an Osteotomy of the Proximal Aspect of the Fibula During Walking: A Case Report. *JBJS [online] Case Connect*. 2017 [citado Mar 2018]. Jul-Sep;7(3):e43. doi: 10.2106/JBJS.CC.16.00118
- 68-Wang TC, Bao QD, Duan WP, Zhang B, Wei XC. A short term clinical study of fibular osteotomy for knee osteoarthritis. *China Journal of Orthopaedics*. [online] Sep 2016 [citado abr 2018]; 29 (9):787-790. doi: 10.3969/j.issn.1003-0034.2016.09.003.
- 69-Tong G, Xie Q. [Clinical observations of medial compartment knee osteoarthritis by proximal fibular osteotomy with arthroscopy]. *Zhonghua [online] Yi Xue Za Zhi*. 2016 Nov 22 [citado ene 2017]; 96(43):3508-3510. doi: 10.3760/cma.j.issn.0376-2491.2016.43.014.
- 70-Zou G, Lan W, Zeng Y, Xie Y, Chen, Yongrong Qiu S. Early clinical effect of proximal fibular osteotomy on knee osteoarthritis. *Biomedical Research [online]* 2017 [citado dic 2017]; 28 (21): 9291-9294 ISSN 0970-938X disponible: [www.biomedres.info](http://www.biomedres.info)
- 71-Lu K, Huang C, Wang F, Miao S, Zeng L, He S, Ye X, Chen W. Combination of Proximal Fibulectomy with Arthroscopic Partial Meniscectomy for Medial Compartment Osteoarthritis Accompanied by Medial Meniscal Tear. *Journal of Clinical and Diagnostic Research [online]*

- 2018 Jan [citado abr 2018], Vol-12(1): RC01-RC03. DOI: 10.7860/JCDR/2018/29684.11019
- 72-Qin D et al. Mechanism and influencing factors of proximal fibular osteotomy for treatment of medial compartment knee osteoarthritis: A prospective study. *Journal of International Medical Research* [online] 2018 [citado 3 Abr 2018]. 46(8): 3114–3123 DOI: 10.1177/0300060518772715. [journals.sagepub.com/home/imr](http://journals.sagepub.com/home/imr).
- 73-Liu B et al. Proximal fibular osteotomy to treat medial compartment knee osteoarthritis: factors for short-term prognosis. *PLoS ONE* [online] 2018. [citado 24 May 2018], 2018.13(5):1-9 e0197980. Disponible: <https://doi.org/10.1371/journal.pone.0197980>.
- 74-Wei X et al. Proximal Fibular Osteotomy, a New Surgery For Pain Relief and Improvement of Joint Function in Human Knee Osteoarthritis: a Short-Term Clinical Study. ORS 2016 Annual Meeting Poster No. 1071 ORS 2016. Annual Meeting at the Disney's Coronado Springs Resort in Orlando, Florida, March: 5–8.
- 75-Prakash L. Prakash fibular osteotomy for unicompartmental knee osteoarthritis. *Orthop Muscular Syst* [online] 2017[citado 24 ene 2018], 6:2 (Suppl): pag:1-19 DOI: 10.4172/2161-0533-C1-033
- 76-Subash Y, Naidu GK. The role of proximal fibular osteotomy in the management of medial compartment osteoarthritis of the Knee. *IJOS* [online] 2018 [citado 24 jul 2018]; 4(3):369-372. Doi: <https://doi.org/10.22271/Ortho.2018.v4.i3g.63>
- 77-Nguyen Pham T, Álvarez López A, Aquino Medina FD. Ostectomía parcial del peroné y artroscopia en la gonartrosis medial con deformidad en varo. *Rev Arch Med Camagüey*[online] 2018[citado 24 jul 2018] Vol 22 (2): 244-251. Disponible: <http://revistaamc.sld.cu/>
- 78-Shah RK, Paudel SR and Kalawar RPS. Role of Proximal Fibular Osteotomy in Medial Joint Osteoarthritis of Knee. *Austin J Orthopade & Rheumatol* 5(3): id1071 (2018) - Page – 02. ISSN: 2472-369X | [www.austinpublishinggroup.com](http://www.austinpublishinggroup.com).
- 79-Utomo D. N., Mahyudin F., Wijaya A.M., Widhiyanto L. Proximal fibula osteotomy as an alternative to TKA and HTO in late-stage varus type of

- knee osteoarthritis. J Orthop.[online]2018September16;15(3):858-861.  
<https://doi.org/10.1016/j.jor.2018.08.014> [citado Jan 2019].
- 80-Pancorbo Sandoval EA, Ceballos Mesa A Dr. Cs., Martín Tirado JC, Quesada Pérez J, Cruz Alard R, Martínez Delgado M. Osteotomía del peroné, nueva técnica quirúrgica en el genu varo doloroso. Proceder y presentación de dos casos. Rev Méd Electrón [Internet]. 2017 Jul-Ago [citado: abril 2018];39 (4): 966-74 Disponible en: <http://www.revmedicaelectronica.sld.cu/index.php/rme/article/view/2195/3568>.
- 81-Pancorbo Sandoval EA, Ceballos Mesa A Dr. Cs, Hernández Valera D, Quesada Pérez JA, Delgado Quiñones A, Sánchez Villanueva F. Ostectomía del peroné en el genu varo doloroso de rodilla. Resultados preliminares al año de operado. Rev Méd Electrón [Internet]. 2018 Ene-Feb;40(1):99-109.Disponible en: <http://www.revmedicaelectronica.sld.cu/index.php/rme/article/view/2487/3702>[citado abril 2018]
- 82-Pancorbo Sandoval EA, Ceballos Mesa A, Hernández Valera D, Quesada Pérez JA, Delgado Quiñones A, Sánchez Villanueva .Variación del espacio articular externo de la rodilla posterior a la ostectomía del peroné. Rev Méd Electrón [Internet]. 2018 Sep-Oct [citado: fecha de acceso];40(5):1-8.Disponible en: <http://www.revmedicaelectronica.sld.cu/index.php/rme/article/view/2551/4025>
- 83-Pancorbo Sandoval EA, Ceballos Mesa A, Hernández Valera D, Delgado Quiñones A y otros. Complicaciones de la ostectomía proximal del peroné en el genu varo doloroso. Rev Cubana Med Mil. 2018.Octubre–Diciembre Vol. 47, No. 4 <http://www.revmedmilitar.sld.cu/index.php/mil/issue/view/13>
- 84-Pancorbo Sandoval, E A. Osteotomías alrededor de la rodilla. Revista Cubana de Ortopedia y Traumatología, [S.l.], v. 32, n. 1, dic. 2018. ISSN 1561-3100. Disponible en: <http://www.revortopedia.sld.cu/index.php/revortopedia/article/view/147/113>>. Fecha de acceso: 18 dic. 2018
- 85-Subervier Ortiz, L. Empleo del ejercicio en la fisioterapia como tratamiento de la osteoartrosis de rodilla en adultos mayores. An Med (Mex) [online]

- 2017[citado 24 ene 2018]; 62 (1): 44-53. Disponible: <http://www.medigraphic.com/analesmedicos>.
- 86-Jorgensen AE, Kjaer M, Heinemeier KM. The effect of aging and mechanical loading on the metabolism of articular cartilage. *J Rheumatol*. [online] 2017 [citado 24 ene 2018]; pag: 234-238. Mar 1. pii: jrheum.160226.doi: 10.3899/jrheum.160226.
- 87-Silverwood V., Blagojevic-Bucknall M., Jinks C., Jordan JL, Protheroe J., Jordan K.P. Review. Current evidence on risk factors for knee osteoarthritis in older adults: a systematic review and meta-analysis. *Osteoarthritis and Cartilage*[online] 23 (2015) [citado 29 ene 2017] 507-515. disponible: <http://dx.doi.org/10.1016/j.joca.2014.11.019>
- 88-Sánchez Martín M. ARTROSIS. ETIOPATOGENIA Y TRATAMIENTO. *An Real Acad Med Cir Vall* 2013; 50: 181-203.
- 89-Sharma L. The role of varus and valgus alignment in knee osteoarthritis. *Arthritis Rheum*. 2007; 56: 1044-1047.
- 90-Bhatia D, Bejarano T y Mario Novo . Intervenciones actuales en el manejo de la osteoartritis de rodilla. *J Pharm Sci Bioallied*. [online] 2013 Jan-Mar[citado 8 ene 2017]; 5 (1): 30 - 38.doi: 10.4103 / 0.975-7406,106561
- 91-Hochberg MC. Osteoarthritis year 2012 in review: clinical. *Osteoarthritis and Cartilage* [online] 20 (2012) [citado 8 ene 2017];1465 e1469. Disponible: <http://dx.doi.org/10.1016/j.joca.2012.07.022>
- 92-Osteoarthritis: A Serious Disease, Submitted to the U.S. Food and Drug Administration December 1, 2016. Disponible: [www.oarsi.org/.../oarsi-white\\_paper\\_oa\\_serious\\_disease\\_121416\\_1](http://www.oarsi.org/.../oarsi-white_paper_oa_serious_disease_121416_1)
- 93-Muñoz García: Valor diagnóstico de la radiografía en carga y la resonancia magnética en los cambios degenerativos de la rodilla. Tesis Doctoral. Universidad Autónoma de Madrid. Facultad de Medicina. Departamento de Cirugía. Madrid, 2014
- 94-Ahlbäck S. Osteoarthrosis of the knee. A radiographic investigation. *Acta Radiol Diagn*. 1968(Stock); 7Suppl:27:77-2.
- 95-Talic-Tanovic A, Hadziahmetovic Z, Madjar-Simic I, PapovicA. Comparison of Clinical and Radiological Parameters at Knee Osteoarthritis. *Med Arch*. 2017 Feb; 71(1): 48-51. doi: 10.5455/medarh.2017.71.48-51.

- 96- Alvim Borges P, José De Almeida MH, Moura Araújo L et al. Correlation between Ahlbäck classification and gonarthrosis risk factors. Acta Ortop Bras. 2018;26(4):240-3. DOI: <http://dx.doi.org/10.1590/1413-785220182604186271>.
- 97-Kijowski R, Blankenbaker DG, Stanton PT, Fine JP, De Smet AA. Radiographic findings of osteoarthritis versus arthroscopic findings of articular cartilage degeneration in the tibiofemoral joint. Radiology 2006 Jun;239(3):818-24.
- 98-Standar, SC, Herzenberg JE, Conway J, Lamn, BM, Siddiqui, NA. The Art of limb alignment. [online] Third Edition. Chapter 1. page:1-17. ©2014 [citado 13 ene 2018]. Rubin Institute for Advanced Orthopedic. Sinai Hospital of Baltimore. Disponible: [www.facebook.com/LimbLenghtApps](http://www.facebook.com/LimbLenghtApps).
- 99-Paley, D. Principles of deformity correction. Chapter 1,2. [CD-ROM] Page:1-30. Springer, 2002. ISBN3-540-41665-x. Springer-Verlag Berlin Heidelberg New York.
- 100- Giménez-Basallo, S, Pulido Morrillo, FG, Trigueros Carrero, JA: Guía de buenas prácticas clínicas de artrosis. Segunda Edición. [CD-ROM]. Madrid: Organización Médica Colegial. Ministerio de Salud y Comercio. International Marketing & Communication. S.A. (IM&C). 2008.
- 101- Autorino C.M., Lauritto D., Chiotta Romano M., Civetta L., Pérez Dávila R., Portillo M., Escobar G. y De Elias M. Gonartrosis en el adulto joven y de edad intermedia. Predictores de evolución lesional. REVISTA. Cirugía Reconstructiva de Cadera y Rodilla. Año 1 · Número 3 · 2015; pag:145-156.
- 102- Delgado, G. Cartílago articular: evaluación por resonancia magnética. Revista Chilena de Radiología. Vol 19 No 3; 2013;134-139.
- 103- Roos, EW and Arden, NK. Strategies for the prevention of knee osteoarthritis. Rev. Rheumatol. [advance online] publication 6 October 2015 [citado 12 ene 2017]; pag: 421-425. doi:10.1038/nrrheum.2015.135
- 104- Klgo. Oscar Migueles R. Rol de la kinesiterapia en el tratamiento de la artrosis de la rodilla. [REV. MED. CLIN. CONDES - 2014; 25(5) 839-842]
- 105- Márquez Arabia JJ, Henry Márquez Arabia W. Artrosis y actividad física. Revisión bibliográfica. Revista Cubana de Ortopedia y



- Traumatología. [online] 2014[citado 21 abr 2017]; 28(1): 83-100. Disponible: <http://scielo.sld.cu>
- 106- Nejadi, P, Farzinmehr, A, Moradi-Lakeh, M. The effect of exercise therapy on knee osteoarthritis: a randomized clinical trial. Med J Islam Repub Iran [online] 2015 [citado 21 mar 2017] (25 February). Vol. 29:186.disponible: <http://mjiri.iums.ac.ir>
- 107- Prada Hernández Dinorah M y otros: Evaluación de la calidad de vida en pacientes con osteoartritis de rodilla y tratamiento rehabilitador. Revista Cubana de Reumatología [online]. Volumen XIII, Número 17: 2011[citado 21 mar 2017]; p: 21-33. ISSN 1817-5996. Disponible: <http://www.sld.cu/sitios/reumatologia/temas.php?idv=23736>
- 108- Rodríguez-Merchan, EC. Conservative treatment of acute knee osteoarthritis: A review of the Cochrane Library. Journal of Acute Disease [online].2016[citado 20 mar 2017]; 5(3): 190–193. Disponible: <http://dx.doi.org/10.1016/j.joad.2016.03.003>
- 109- Enas Fawzey Youssef, Qassim Ibrahim Muaidi, Alsayed Abdelhameed Shanb. Effect of Laser Therapy on Chronic Osteoarthritis of the Knee in Older Subjects. Journal of Lasers in Medical Sciences[online]. Volume 7, Number 2, Spring 2016[citado 2 mar 2017], page:112-119. Disponible: <http://www.journals.sbmu.ac.ir/jlms>
- 110- AAOS: American Academy of Orthopaedic Surgeons. Treatment of osteoarthritis of the knee: Evidence-based guideline. 2nd edition [Internet]. Rosemont, IL: American Academy of Orthopaedic Surgeons[online]; 2013 May 18 [cited 2016 Oct 10]. Available from: [www.aaos.org/research/guidelines/treatmentofosteoarthritisofthekneeguideline.pdf](http://www.aaos.org/research/guidelines/treatmentofosteoarthritisofthekneeguideline.pdf).
- 111- US Food and Drug Administration. FDA Limits Acetaminophen in Prescription Combination Products; Requires Liver Toxicity Warnings. Silver Spring: FDA[online]., 2013. Available at <http://www.fda.gov/NewsEvents/Newsroom/PressAnnouncements/ucm239894.htm>. 25 September 2015.
- 112- Mason L, Moore LA, Edwards JE et al. Topical NSAIs for chronic musculoskeletal pain: systematic review and meta-analysis. BMC Musculoskelet Disord 2004; 5: 28-34.

- 113- Conaghan PG, Dickson J, Grant RL. Guideline Development Group. Care and management of osteoarthritis in adults: summary of NICE guidance. *Bmj*. 2008;336: 502–503.
- 114- Wu D, Huang Y, Gu Y, Fan W. Efficacies of different preparations of glucosamine for the treatment of osteoarthritis: a meta-analysis of randomised, double-blind, placebo-controlled trials. *Int J Clin Pract*. 2013; 67:585-94.
- 115- Jüni P, Hari R, Rutjes AWS, Fischer R, Silleta MG, Reichenbach S, et al. Intra-articular corticosteroid for knee osteoarthritis. *Cochrane Database Syst Rev* [online] 2015; 10: CD005328. <http://dx.doi.org/10.1002/14651858.CD005328.pub3>.
- 116- Campbell KA, Saltzman BM, Mascarenha R, Khair MM, Verma NN, Bach BR Jr, Cole BJ. Does intra-articular Platelet-Rich Plasma Injctive Provide Clinically Superior Outcome compared with other therapies in the Treatment of Knee Osteoarthritis? A Systematic Review of Overlapping Meta-analyses. *Arthroscopy*, 2015 Nov; 31(11):2013-21.
- 117- Maheu E, Rannou F, Reginster JY. Efficacy and safety of hyaluronic acid in the management of osteoarthritis: Evidence from real-life setting trials and surveys. *Seminars in Arthritis and Rheumatism* [online]. 2016 [citado 2 mar 2017] (45):S28–S33. <http://dx.doi.org/10.1016/j.semarthrit.2015.11.008>
- 118- Nelson AE, Allen KD, Golightly YM, Goode AP, Jordan JM. A Systematic review of recommendation and guidelines for the management of osteoarthritis: The Chronic osteoarthritis management initiative of the US. Bone and Joint Initiative. *Seminar in Arthritis and Rheumatism*. 2014; 43(6):701-704.
- 119- Raeissadat SA, Mansoor Rayegani S, Forogh B, Abadi PA, Moridnia M, Dehgolan SR. Intra-articular ozone or hyaluronic acid injection: Which one is superior in patients with knee osteoarthritis? A 6-month randomized clinical trial. *Journal of Pain Research* [online] 2018 [citado 7mar 2018]:11;111–117. <http://dx.doi.org/10.2147/JPR.S142755>
- 120- Chahla J, Piuze NS, Mitchell JJ, et al. Intra-articular cellular therapy for osteoarthritis and focal cartilage defects of the knee: A systematic review of the literature and study quality analysis. *J Bone Joint Surg*

- Am[online] 2016[citado 7 mar 2017] Sep 21;98(18):1511-21. DOI: <https://doi.org/10.2106/JBJS.15.01495>.
- 121- Burke J, Hunter M, Kolhe R, Isales C, Hamrick M and Fulzele S. Therapeutic potential of mesenchymal stem cell based therapy for osteoarthritis. Clin Trans Med[online] (2016) [citado 13 mayo 2017] 5:27-32 DOI 10.1186/s40169-016-0112-7.
- 122- Cruz-Sánchez PM y colaboradores. Impacto del tratamiento con células madre adultas en la osteoartrosis de la rodilla. Rev Cubana Hematol Inmunol Hemoter vol.29 no.3 Ciudad de la Habana jul-sep. 2013
- 123- Riboh JC, Saltzman BM, Yanke AB, Fortier L, Cole BJ. Effect of leukocyte concentration on the efficacy of platelet-rich plasma in the treatment of knee osteoarthritis. Am J Sports Med [online] 2016 [citado 9 abr 2017] Mar;44(3):792-800. DOI: <https://doi.org/10.1177/0363546515580787>.
- 124- Mena Pérez R, Fernández Delgado N, Dinza Zamora L. Uso del lisado plaquetario en artrosis de rodilla. Revista Habanera de Ciencias Médicas [online] 2013[citado 9 abr 2017];12(3):374-386.Disponible: <http://scielo.sld.cu>
- 125- Codesido Vilar P. Ácido hialurónico versus plasma rico en plaquetas en el tratamiento de la gonartrosis. Journal of Cartilage Disease [online]. Año 2017 [citado 9 mayo 2018]- N° 3.12-18. Disponible: <https://drpablocodesido.com/>
- 126- Guo Y, Yu H, Yuan L, Yao S, Hong Yu, Wang P, Lu H et al. Treatment of knee osteoarthritis with platelet-rich plasma plus hyaluronic acid in comparison with platelet-rich plasma only. Int J Clin Exp Med[online] 2016[citado 9 mar 2017];9(6):12085-12090 Disponible: [www.ijcem.com](http://www.ijcem.com) /ISSN:1940-5901/IJCEM0023424
- 127- Anitua E, Sánchez M, Aguirre JJ, Prado R, Padilla S, Orive G. Efficacy and safety of plasma rich in growth factors intra-articular infiltrations in the treatment of knee osteoarthritis. Arthroscopy [online] 2014 [citado 29 oct 2016]; Aug; 30(8):1006-17. DOI: <https://doi.org/10.1016/j.arthro.2014.05.021>.

- 128- Thorlund JB; Juhl CB, Roos EM, Lohmander LS. Arthroscopy surgery for degenerative y knee: systemtic review and meta-anlisy of benefits and harms.BMJ. 2015.JUN 16; 350:2747.
- 129- Barlow T, Downham C, Griffin D. Arthroscopy in knee osteoarthritis : a systematic review of the literature. Acta Orthop. Belg., 2015, 81, 1-8.
- 130- Nordelo Martínez OJ, Aiguesvives Johnson M, Candebat Candebat R. GONARTROSIS. Diagnóstico, tratamiento artroscópico y seguimiento. Revista Médica Hospital Almeijeiras [online] 3ago.2017.Disponible:<https://www.hospitalameijeiras.sld.cu/hha/mpm/documentos/GONARTROSIS.pdf>
- 131- Rönn K, Reischl N, I Gautier E, and Jacobi M. Review Article Current Surgical Treatment of Knee Osteoarthritis. Arthritis. [online] Volume 2011[citado 25 nov 2016], Article ID 454873, 9 pages. doi:10.1155/2011/454873
- 132- Hernigou P, Flouzat Lachaniette C, Delambre J, et al. Full weight bearing and dynamisation with Limmed® locked plate fixation accelerates bone regeneration in the volume of opening wedge high tibial osteotomy. Int. Orthop. 2015; 39:1295-1300.
- 133- Tunggal JAW, Higgins GA, Waddell JP. Complications of closing wedge high tibial osteotomy. International Orthopaedics (SICOT) [online] (2010) [citado 20 nov 2017]34:255–261.DOI 10.1007/s00264-009-0819-9
- 134- Tria AJ. Bicompartamental Knee Arthroplasty: The Clinical Outcomes. Orthop Clin N Am [online] 44 (2013) [citado 25 oct 2017] 281–286 doi: <http://dx.doi.org/10.1016/j.ocl.2013.03.003>.
- 135- Kim KT, Lee S, Kim JH, Hong SW, Jung WS, Shin WS. The Survivorship and clinical results of minimally invasive unicompartmental knee arthroplasty at 10-year follow-up. Clin Osthop Surg. 2015. JJun :7(2): 199-206.
- 136- Walker T, Streit J, Gotterbarm T, Bruckner T. Merle C, Streit MR. Sports, physical activity and patient-reported outcome after medial unicompartmental knee arthroplasty in young patients. J Arthroplasty. 2015. Nov; 30(11):1911-16.
- 137- Aramburo Hostench F, Pierce TP. Complicaciones de las artroplastias unicompartmentales de rodilla. Monografía AAOS-SECOT.

- MAPFRE[online] . Número 1. 2012; pag:13-21. Disponible: ISBN: 978-84-695-2873-0.
- 138- Meding JB, Meding LK, Ritter MA, Keating EM. Pain relief and functional improvement remain 20 years after knee arthroplasty. *Clin Orthop Relat Res* 2012; 470:144-149.
- 139- Mont MA, Pivec P, Issa K, Maheshwari A, Harwin SF: Long-term implant survivorship of cementless total knee arthroplasty: a systematic review of the literature and meta-analysis. *J.Knee Surg.* 2014;27(5):369-76.
- 140- Jauregui JJ, Cherian JJ, Beaver WB, Issa K, Mont MA. Long-term survivorship and clinical outcome. Following total knee arthroplasty. *J Arthroplasty.* [online] 2015 Dec [citado 25 oct 2017];30(12): 2164-6.doi: 10.1016/j.arth.2015.05.052. Epub 2015 Jun 3
- 141- Freeman MA, Swanson SA, Todd RC Total replacement of the knee design considerations and early clinical results *Acta Orthop Belg.* 1973 Jan-Feb;39(1):181-202.
- 142- Carr JA, Robertsson O, Graves S, et al: Knee replacement. *Lancet.*2012; 379: 1331-40.
- 143- Wünschel M, Leasure JM, Dalheimer P, Kraft N, Wülker N, Müller O. Differences in knee joint kinematics and forces after posterior cruciate retaining and stabilized total. *Knee.* 2013 Dec;20(6):416-21
- 144- Lozano-Calderón SA, Shen J, Doumato DF, Greene DA, Zelicof SB. Cruciate-retaining vs posterior-substituting inserts in total knee arthroplasty: functional outcome comparison. *J Arthroplasty.* 2013 Feb;28(2):234-242.
- 145- Nett MP, Cushner FD. Complicaciones de la artroplastia total de rodilla. Monografía AAOS-SECOT. MAPFRE. Número 1. 2012; pag:39-49. Disponible: ISBN: 978-84-695-2873-0.
- 146- Yazdi H, Mallakzadeh M, Mohtajeb M, Sadat Farshidfar S, Bagheri A, Givehchian B. The effect of partial fibulectomy on contact pressure of the knee: a cadaveric study. *Eur J Orthop Surg Traumatol* (2014) [online] (24) [citado 25 oct 2016]:1285–1289. DOI 10.1007/s00590-013-1381-0
- 147- Yazdi H, Mallakzadeh M, Sadat Farshidfar S, Givehchian B, Daneshparvar H, Behensky H. The effect of tibial rotation on knee medial

- and lateral compartment contact pressure. *Knee Surg Sports Traumatol Arthrosc* [online] (2016) (24) [citado 25 enr 2018]:79–83. DOI 10.1007/s00167-014-3321-x
- 148- Maeyama A, MD et al. The effect of fibular osteotomy on contact pressure of the knee joint. [online] Department of Orthopaedic Surgery, Faculty of Medicine, Fukuoka University, Fukuoka, JAPAN. Disponible: <https://www.isakos.com/meetings/2017Congress>.
- 149- Baldini T, MS; Roberts J, MD; Hao J, MD, PhD; Hunt K, MD; Dayton M, MD; Hogan C, MD. Medial Compartment Decompression by Proximal Fibular Osteotomy: A Biomechanical Cadaver Study. *Orthopedics*. [online] Posted April 30, 2018[citado 25 jun 2018]:. Doi: <https://doi.org/10.3928/01477447-20180424-05>.
- 150- Cañete R, Guilhem D, Brito K. Consentimiento informado: algunas consideraciones actuales. *Acta Bioethica* 2012; 18 (1): 121-127.
- 151- Roberto Cañete, Dirce Guilhem, Katia Brito. Consentimiento informado: algunas consideraciones actuales. *Acta Bioethica* 2012; 18 (1): 121-127
- 152- Rodrigo López, Patricio Vega. Consentimiento informado en Medicina Práctica clínica e investigación biomédica. *Rev Chil Cardiol* 2017; 36: 57-66
- 153- Alonso-Que, Aja-Canales, Castillo-Urbe, Rodríguez-Delgado. El consentimiento informado en la actualidad, su evolución y el punto de vista del experto jurídico. *Anales de Radiología México* 2015;14:172-177
- 154- Carreño-Dueñas JA. Consentimiento informado en investigación clínica: un proceso dinámico. *Pers. Bioét.* [online] 2016; 20(2) [citado 23 feb 2018]: pp. 232-243. DOI: 10.5294/pebi.2016.20.2.8
- 155- Minzlaff P, Feucht MJ, Saier T, Schuster T, Braun S, Imhoff AB, Hinterwimmer S. Osteochondral autologous transfer combined with valgus high tibial osteotomy: long-term results and survivorship analysis. *Am J Sports Med.* [18 Jul 2013], Oct; 41(10):2325-2332 DOI: 10.1177/0363546513496624. (PMID:23868524)
- 156- Melzack, R., Katz, J. y Jeans, M.E. The role of compensation in chronic pain: Analysis using a new method of scoring the McGill Pain Questionnaire. *Pain*, (1985). 23, 101-112.

- 157- Storesunda A, Krukhaug Y, Vassbotten Olsena M, Jørgen Rygha L, Nilsend RN, Norekvåld TM. Females report higher postoperative pain scores than males after ankle surgery. *Scandinavian Journal of Pain* [online] 12 (2016) [citado 3 ene 2018] :85-93. Doi: <http://dx.doi.org/10.1016/j.sjpain.2016.05.034>.
- 158- Myles PS, Myles DB, Gallagher W, Boyd D, Chew C, MacDonald N et al. Measuring acute postoperative pain using the visual analog scale: the minimal clinically important difference and patient acceptable symptom state. *British Journal of Anaesthesia*, [online] 2017 [citado 11 feb 2018] 118 (3): 424–9 doi: 10.1093/bja/aew466
- 159- Noback PC, Cuellar DO, Lombardi JM, Swart EF and Rosenwasser MP. Evaluating Pain in Orthopedic Patients: Can the Visual Analog Scale be used as a Long-term Outcome Instrument? *J Pain Relief* [online] 2015 [citado 1 mayo 2017], 4:3 DOI: 10.4172/2167-0846.1000182
- 160- Johnson JR, Cary. NC USA. Standard Methods for Analysis and Reporting of VAS or NRS Derived Pain Relief Response Scores. PhUSE [online] 2016 [citado 11 feb 2017]. Paper SP01. Disponible: <https://www.lexjansin.com>
- 161- Matos LF, Giordano M, Novaes Cardoso G, Farias RB, Pires e Albuquerque R. Comparative radiographic analysis on the anatomical axis in knee osteoarthritis cases: inter and intraobserver evaluation. *Revista Brasileira de Ortopedia (English Edition)* [online], Volume 50, Issue 3, May–June 2015 [citado 11 feb 2018], Pages 283-289 doi:10.1016/j.rbo.2014.07.006
- 162- Moreno A, Silvestre Ay Carpintero. Consenso SECOT artrosis femorotibial medial. *Rev Esp Cir Ortop Traumatol*. 2013;57(6):417-428
- 163- Bonasia DE, Dettoni F, Sito G, et al. Medial opening wedge high tibial osteotomy for medial compartment overload/arthritis in the varus knee: prognostic factors. *Am J sports Med*. 2014; 42:690-698
- 164- Corgiat Loila M, Vanni S, Rosso F, Bonasia ED, Bruzzone M, Dettoni F, Rossi R. High tibial osteotomy in varus knees: indications and limits. *Joints* 2016;4(2):98-110
- 165- Saito T, Kumagai K, Akamatsu Y, Kobayashi H, Kusayama Y. Five- to ten-year outcome following medial opening-wedge high tibial osteotomy

- with rigid plate fixation in combination with an artificial bone substitute. *J Bone Joint Surg.* 2014; 96: 339-44.
- 166- Floerkemeir S, Staubli A, Schroeter S, Golghahn S, Lobenhoffer P. Does obesity and nicotine abuse influence the outcome and complication rate after open-wedge high tibial osteotomy? A retrospective evaluation of five hundred and thirty three patients. *In Orthop.* 2014; 38:55-60
- 167- Tabatabaei et al. Dome-shaped proximal tibial osteotomy in genu varum deformity. *Asian Journal Pharmaceutics.* Jul-Sep 2017(Supl).11(3) page:667-71.
- 168- Dong T, Chen W, Zhang F, Yin B, Tian Y, Zhang Y, et al. Radiographic measures of settlement phenomenon in patients with medial compartment knee osteoarthritis. *Clin Rheumatol.* [online] 2016[citado10 ago 2017]; 35(6):1573-1578. Doi: <https://doi.org/10.1007/s10067-015-3146-0> PMID: 26712497.
- 169- Boya H, Özcan Ö, Öztekin H. Radiological evaluation of the proximal tibiofibular joint in knees with severe primary osteoarthritis. *Knee Surg Sports Traumatol Arthrosc* [online] (2008) [citado11 jun 2018]16:157–159. DOI 10.1007/s00167-007-0442-5.
- 170- Zhun Z, Chang J, Liao Z, Meng T, Zheng S et al. Novel method for assessing proximal tibiofibular joint on MR images in patients with knee osteoarthritis. *Ann Rheum* [online] DOI:10.1136/annrheumdis-2018-eular.1685 on 12 June 2018[citado10 jul 2018]. Disponible: <http://ard.bmj.com/> on 20 July 2018. Page:78.
- 171- Mattei L, Lea S, Nicolaci G, Ferrero G, Marmotti A, Castoldi F. Closing wedge tibial osteotomy: is it an actual procedure nowadays? *Ann Joint.* [online] June 2017 [citado11 jul 2018];2(30): 1-11. Doi:<http://dx.doi.org/10.21037/aoj.2017.06.04>
- 172- Kurosaka M, Tsumura N, Yoshiya S, Matsui N, Mizuno K. A new fibular osteotomy in association with high tibial osteotomy (a comparative study with conventional mid-third fibular osteotomy). *International Orthopaedics (SICOT)*(online) June 2000; 24:227–230. © Springer-Verlag 2000 Disponible: <https://www.ncbi.nlm.nih.gov/pubmed/11081847>
- 173- Duivenvoorden T, Van Diggele P, Reijman M, Bos P, Van Egmond J et al. Adverse events and survival after closing- and opening-wedge



- high tibial osteotomy: a comparative study of 412 patients. *Knee Surg Sports Traumatol Arthrosc.* [online] Dec 2017[citado 11 feb 2018];; 25:895–901.DOI 10.1007/s00167-015-3644-2.
- 174- Seo S, Kim O, Seo J, Kim D, Kim Y, Lee I. Complications and Short-Term Outcomes of Medial Opening Wedge High Tibial Osteotomy Using a Locking Plate for Medial Osteoarthritis of the Knee. *Knee Surgery & Related Research*[online] Dec 2016[citado 8 jul 2017];28(4): 289-296. Doi: <https://doi.org/10.5792/ksrr.16.028>.
- 175- Marciniak C. Fibular (Peroneal) Neuropathy Electrodiagnostic Features and Clinical Correlates. *Phys Med Rehabil Clin N Am* [online] 24 (2013) [citado 4 jul 2017]121–137. Disponible: <http://dx.doi.org/10.1016/j.pmr.2012.08.016>.
- 176- Ogbemudia O, Umebese P, Bafor A, Igbinovia E, Ogbemudia P. The Level of Fibula Osteotomy and Incidence of Peroneal Nerve Palsy in Proximal Tibial Osteotomy. *J Surg Tech Case Report.* [online] Jan-Jun 2010[citado 23 jun 2017]; 2 (1):17-19.Disponible: <http://www.jstcr.org> .IP: 10.13.3.58

# **ANEXOS**

**ANEXO 1.**  
**MODELO DE CONSENTIMIENTO INFORMADO.**  
**PROCEDER: OSTECTOMÍA PROXIMAL DEL PERONÉ EN EL**  
**TRATAMIENTO DEL GENU VARO DOLOROSO.**

Nombre y Apellidos del paciente: \_\_\_\_\_

Edad: \_\_\_\_\_ Historia Clínica: \_\_\_\_\_

Nombres y Apellidos del Médico: Enrique A. Pancorbo Sandoval

Número del registro profesional: 22578.

APP (antecedentes patológicos personales): \_\_\_\_\_

- Afección a tratar: genus varo doloroso
- Se le explica al paciente la importancia de participar en el protocolo del trabajo durante el año de evaluación y emplear los resultados obtenidos en dicho estudio.
- Si el paciente por voluntad propia desea abandonar el trabajo, está libre de hacerlo.
- Procedimiento a realizar, brevemente: ostectomía proximal del peroné. Se le informa al paciente el tiempo del proceder quirúrgico y tipo de anestesia empleada, la importancia de la deambulacion precoz.
- Beneficios esperados: alivio del dolor.
- Riesgos posibles: neuropraxia sensitiva del dorso del pie, neuropraxia motora del primer artejo para la dorsiflexión, hematoma de la herida. (las dos primeras con recuperación menor de un año)
- Riesgos personales en relación a APP: se explica al paciente los pasos a seguir previo al tratamiento quirúrgico, la valoración en la consulta de anestesia y si fuera necesario, valoración con otro especialista en dependencia de las patologías de la cual puede ser portador el paciente.
- Alternativas: el paciente puede buscar otras alternativas de tratamiento a su patología y/o consultar a otros especialistas, lo cual es informado por el médico de asistencia.
- A continuación, si el paciente concuerda con todo lo anterior planteado, firma el presente documento.

Considerando que este es el tratamiento más adecuado, cuyos beneficios y riesgos han sido satisfactoriamente explicados, decido dar mi consentimiento para que sea realizado el proceder quirúrgico y los datos obtenidos sean utilizados en el estudio.

\_\_\_\_\_  
Firma del paciente.

\_\_\_\_\_  
Firma del familiar.

\_\_\_\_\_  
Firma del médico.

Fecha: \_\_\_\_\_

**ANEXO 2.**  
**CONSEJO CIENTÍFICO**

ACTA No. 2 / 2016

Fecha: Miércoles, 3 de febrero de 2016

Hora: 9:00 am

<b>Presentes:</b>	<b>Función</b>
Teniente Coronel Juan C. Martín Tirado.	Presidente
Dr.C Pedro García Rosique.	Vicepresidente
Cap. Dádmara López García.	Secretaria
My. Libardo Castillo Lama.	Miembro
Dr. Fidel Sánchez Villanueva	Miembro

<b>Invitados:</b>	<b>Función</b>
Cap. Rubén González Tabares.	Jefe del Comité Ética Médica.
Cap. Liudmila Pérez Barlymilo.	Miembro del Comité de ética.
Teniente Coronel Dr Enrique A. Pancorbo Sandoval.	Jefe de Proyecto de Invest.

<b>Ausentes:</b>	<b>Causa</b>
Dr. Ariel Jordán Alonso.	Salón de Operaciones.

**Orden del Día:**

- 1) Chequeo de acuerdos
- 2) Tema: Consentimiento Informado
- 3) Presentación y Aprobación del Proyecto "OSTECTOMÍA DEL PERONÉ EN EL TRATAMIENTO DEL GENUS VARO DOLOROSO".

4) Presentación y aprobación del Protocolo de Actuación de Riesgo

Quirúrgico.

5) Asuntos Generales

3) Presentación y Aprobación del Proyecto

“OSTECTOMÍA DEL PERONÉ EN EL TRATAMIENTO DEL GENUS VARO DOLOROSO”.

6) El Dr. Enrique A. Pancorbo Sandoval expuso el Protocolo “OSTECTOMÍA DEL PERONÉ EN EL TRATAMIENTO DEL GENUS VARO DOLOROSO”.

Explicó detalladamente sus antecedentes y justificación, los objetivos, la metodología y los resultados esperados. Se procedió a su discusión en la que se le realizaron observaciones sobre la pertinencia de la utilización del término “ostectomía” y los antecedentes del tema.

Se decidió aprobar, previa subsanación de las observaciones, la presentación a la Comisión Doctoral de las Fuerzas Armadas Revolucionarias como Tesis Doctoral del autor.

Firma:

Teniente Coronel Juan C. Martín Tirado. \_\_\_\_\_

Dr. Pedro García Rosique. \_\_\_\_\_

Cap. Dágmara López García. \_\_\_\_\_

My. Libardo Castillo Lama. \_\_\_\_\_

### **ANEXO 3.**

#### **Hospital Militar Docente Clínico-Quirúrgico de Matanzas “Dr. Mario Muñoz Monroy”**

El Comité de Ética del Hospital Militar Dr. Mario Muñoz Monroy:

#### **Certifica.**

Que ha evaluado desde el punto de vista ético, científico y metodológico el proyecto: “OSTECTOMÍA DEL PERONÉ EN EL TRATAMIENTO DEL GENUS VARO DOLOROSO”, del Dr. Enrique A. Pancorbo Sandoval.

Considerando que:

La propuesta presentada si cumple con los requisitos necesarios para su ejecución.

Este comité decide:

Aprobar la ejecución de este proyecto sin modificación.

Aprobar la ejecución de este proyecto tras realizar las modificaciones que se adjuntan en este documento.

Que se reelabore la propuesta y se vuelva a presentar al Comité.

No se aprueba la ejecución de este proyecto por las razones que se recogen en el documento que se adjuntan a este certificado.

Otras consideraciones de interés.

El proyecto se realiza por personal calificado que se compromete a no revelar los datos personales de los pacientes incluidos en el estudio. Asimismo se compromete a utilizar los datos recogidos exclusivamente con fines investigativos.

Para que así conste.

Firma el presente certificado.

Nombre y Apellidos.	Nombramiento.	Firma.
Cap. Rubén González Tabares.	Presidente.	
Cap. Liudmila Pérez Barlymilo.	Miembro.	
Lic. Beatriz García Rodríguez.	Miembro	

Dado en la Ciudad de Matanzas el 4 de febrero del 2016 a las 10:00 am.

#### Anexo 4.

##### Escala Visual Analógica (EVA) del dolor.

Permite medir la intensidad del dolor que describe el paciente con la máxima reproductibilidad entre los observadores. Consiste en una línea horizontal de 10 centímetros, en cuyos extremos se encuentran las expresiones extremas de un síntoma. En el izquierdo se ubica la ausencia o menor intensidad y en el derecho la mayor intensidad. Se pide al paciente que marque en la línea el punto que indique la intensidad y se mide con una regla milimetrada. La intensidad se expresa en centímetros o milímetros.

Sin dolor \_\_\_\_\_ Máximo dolor

La **Escala Numérica (EN)** es un conjunto de números de cero a diez, donde cero es la ausencia del síntoma a evaluar y diez su mayor intensidad. Se pide al paciente que seleccione el número que mejor indique la intensidad del síntoma que se está evaluando. Es el método más sencillo de interpretar y el más utilizado.

Escala numérica (EN)										
0	1	2	3	4	5	6	7	8	9	10
Sin Dolor						Máximo Dolor				

**Anexo 5**  
**Planilla de recolección de datos.**

Nombre y Apellidos: \_\_\_\_\_

Dirección: \_\_\_\_\_

Teléfono: \_\_\_\_\_

Carnet de Identidad: \_\_\_\_\_

No. Historia Clínica: \_\_\_\_\_

Cirujano: \_\_\_\_\_

No Registro Médico: \_\_\_\_\_

Sexo: Masculino: \_\_\_\_\_ Femenino: \_\_\_\_\_

Altura en metro: \_\_\_\_\_

Peso en Kgs: \_\_\_\_\_

Índice de Masa Corporal: \_\_\_\_\_

Comorbilidades: Hipertensión Arterial: \_\_\_\_\_ Diabetes: \_\_\_\_\_

Osteoporosis: \_\_\_\_\_ Enfermedades vasculares: \_\_\_\_\_ Otras: \_\_\_\_\_

Hábitos tóxicos: Fuma: \_\_\_\_\_ Alcohol: \_\_\_\_\_ Otro: \_\_\_\_\_

Rodilla: Derecha: \_\_\_\_\_ Izquierda: \_\_\_\_\_

**Indicadores Objetivos de la rodilla:**

**Síntomas (Escala Visual Analógica).**

a) Antes de operarse:

Dolor al caminar: 0 1 2 3 4 5 6 7 8 9 10

Dolor al subir escaleras o inclinarse: 0 1 2 3 4 5 6 7 8 9 10

b) Después de operado (seis meses):

Dolor al caminar: 0 1 2 3 4 5 6 7 8 9 10

Dolor al subir escaleras o inclinarse: 0 1 2 3 4 5 6 7 8 9 10

c) Después de operado (al año):

Dolor al caminar: 0 1 2 3 4 5 6 7 8 9 10

Dolor al subir escaleras o inclinarse: 0 1 2 3 4 5 6 7 8 9 10

**Actividades Funcionales:**

Caminar y mantenerse de pie.

a) ¿Usted puede caminar sin ayuda? Sí \_\_\_\_\_ No \_\_\_\_\_

b) Sí no, ¿cuál de las siguientes ayudas usted usa?

Sillón de rueda \_\_\_\_\_ Una muleta \_\_\_\_\_ Andador \_\_\_\_\_ Muletas. \_\_\_\_\_ Dos bastones \_\_\_\_\_ Un bastón. \_\_\_\_\_ Rodilleras \_\_\_\_\_ Otras. ¿Cuál \_\_\_\_\_?

c) ¿Por cuánto tiempo usted puede caminar (con o sin ayuda) antes de sentarse debido al dolor de sus rodillas?

Antes de operarse:

No puedo estar de pie. \_\_\_\_\_ 0-5 minutos. \_\_\_\_\_ 6-15 minutos \_\_\_\_\_ 16-30 minutos \_\_\_\_\_ 31-60 minutos. \_\_\_\_\_ Más de una hora \_\_\_\_\_

Después de operado (seis meses):

No puedo estar de pie. \_\_\_\_\_ 0-5 minutos. \_\_\_\_\_ 6-15 minutos \_\_\_\_\_ 16-30 minutos \_\_\_\_\_ 31-60 minutos. \_\_\_\_\_ Más de una hora \_\_\_\_\_

Después de operado (al año):

No puedo estar de pie. \_\_\_\_\_ 0-5 minutos. \_\_\_\_\_ 6-15 minutos \_\_\_\_\_ 16-30 minutos \_\_\_\_\_ 31-60 minutos. \_\_\_\_\_ Más de una hora \_\_\_\_\_

d) ¿Por cuánto tiempo usted se mantiene de pie (con o sin ayuda) antes de sentarse debido al dolor de sus rodillas?

Antes de operarse:

No puedo estar de pie. \_\_\_\_\_ 0-5 minutos. \_\_\_\_\_ 6-15 minutos \_\_\_\_\_ 16-30 minutos \_\_\_\_\_ 31-60 minutos. \_\_\_\_\_ Más de una hora \_\_\_\_\_



Después de operado (seis meses):

No puedo estar de pie. \_\_\_\_ 0-5 minutos. \_\_\_\_ 6-15 minutos \_\_\_\_ 16-30 minutos \_\_\_\_ 31-60 minutos. \_\_\_\_ Más de una hora \_\_\_\_

Después de operado (al año):

No puedo estar de pie. \_\_\_\_ 0-5 minutos. \_\_\_\_ 6-15 minutos \_\_\_\_ 16-30 minutos \_\_\_\_ 31-60 minutos. \_\_\_\_ Más de una hora \_\_\_\_

**Grado de Flexión de la rodilla:** Antes de operarse: \_\_\_\_ Seis meses: \_\_\_\_  
Al año de operado: \_\_\_\_

**Complicaciones:**

Hematoma de la herida: \_\_\_\_ Neuropraxia sensitiva: \_\_\_\_ Neuropraxia motora del primer artejo: \_\_\_\_ Otra: \_\_\_\_

Recuperación de la misma: Sí \_\_\_\_ No \_\_\_\_

Momento de la recuperación: <3 meses: \_\_\_\_ 3-6 meses: \_\_\_\_ 6 meses-1 año: \_\_\_\_

**Evaluación Radiográfica:**

**Clasificación de Ahlbäck.** Grado I: Grado II: Grado III: Grado IV: Grado V:  
Distancia entre el Cóndilo femoral externo y el platillo tibial externo: Antes de operarse: \_\_\_\_ Seis meses: \_\_\_\_ Al año de operado: \_\_\_\_

Radiografía AP de pie sin calzado: \_\_\_\_

**Fecha de la Operación:** \_\_\_\_.

Estadía hospitalaria:

____ Cirugía Ambulatoria.	____ 4 día
____ 1 día.	____ 5 día.
____ 2 día	>5 días ____
____ 3 día	

Profilaxis antibiótica:

\_\_\_\_ Sí \_\_\_\_ No

¿Cuál antibiótico?

Cefazolina \_\_\_\_ Otro \_\_\_\_\_

Tiempo quirúrgico:

\_\_\_\_ 15-20 minutos

\_\_\_\_ 21-30 minutos

>30 minutos \_\_\_\_