

**INSTITUTO SUPERIOR DE CIENCIAS MÉDICAS DE LA HABANA
Facultad I
HOSPITAL CLÍNICO QUIRÚRGICO "HERMANOS AMEIJERAS"
SERVICIO DE ORTOPEDIA Y TRAUMATOLOGÍA**

**TRATAMIENTO QUIRÚRGICO DE LA ESPONDILOLISTESIS LUMBOSACRA CON
LAS TÉCNICAS DE CANDEBAT**

TESIS PARA OPTAR AL GRADO CIENTÍFICO DE DOCTOR EN CIENCIAS MÉDICAS

**Autor: Prof. Aux. Dr. Héctor Echevarría Requeijo
Especialista de Segundo Grado en Ortopedia y Traumatología**

**Tutor: Prof. Tit. Dr. Raúl Candebat Candebat.
Especialista de Segundo Grado en Ortopedia y Traumatología, DrC.**

**Asesora: Prof. Inst. Dra. Tania Hidalgo Costa
Especialista de Primer Grado en Bioestadística**

**Asesor: Prof. Tit. Dr. Orlando Cruz García
Especialista de Segundo Grado en Neurocirugía, DrC.**

**Ciudad de La Habana
2008**

AGRADECIMIENTO

Agradezco la forma en que muchos me han ayudado durante toda la preparación del trabajo sin reparar el tiempo ni las agotadoras jornadas de escribir y revisar todo el texto. Especial agradecimiento al profesor Raúl Candebat Candebat, que me ha encauzado en los últimos 14 años de especialista, en la línea de cirugía espinal y me ha brindado toda su experiencia en el manejo de patologías complejas como la espondilolistesis lumbosacra, tema de esta tesis doctoral.

Agradecimiento para mis compañeros de trabajo, que han participado junto a mí en muchas de las cirugías, de las que hoy presentamos los resultados y que sin sus aportes no hubiera podido desarrollar este trabajo.

Mi gratitud al profesor René Rubinos Ruiz que me ayudó en el conocimiento biomecánico de las instrumentaciones lumbosacra.

Agradezco la forma en que me mostró el camino para realizar esta tesis al profesor Eduardo Fermín Hernández.

Para el Profesor Luís García Rodríguez, su esposa Dioleida y su querida familia, que son un oasis de nuestra patria en España, tengo un agradecimiento sin igual, por su amistad a toda prueba y la ayuda en seleccionar el tema de tesis doctoral.

Un agradecimiento para la Dra. Tania Hidalgo Costa por su paciente colaboración en el trabajo estadístico.

Al Dr. Orlando Cruz García, le agradezco tanto su amistad, como la forma y el entusiasmo que ha puesto en la corrección y revisión de esta tesis.

DEDICATORIA

A mis padres que aunque no están físicamente desde hace unos años, supieron encender la llama de la medicina en un hogar campesino y me han ayudado para poder llegar hasta aquí.

A la Revolución Cubana y al comandante en jefe Fidel Castro Ruz sin los que no podría nunca haber soñado con ser médico.

A mi familia que me ha apoyado en todos los proyectos de trabajo que he realizado hasta hoy, con el inconfundible entusiasmo, de ser solo la parte oculta de una tarea continua y humana como es la Medicina.

A mis profesores en la carrera de Medicina y dentro de la especialidad de Ortopedia y Traumatología, que me han dado de forma altruista todos los conocimientos acumulados.

SÍNTESIS

Presentamos un estudio descriptivo y longitudinal de tipo prospectivo, en 47 pacientes con espondilolistesis lumbosacra, tratados con las técnicas de Candeбат de instrumentación espinal en el Hospital Clínico Quirúrgico “Hermanos Ameijeiras”, desde enero 1999 a septiembre 2006, con el propósito de evaluar los resultados de estas técnicas quirúrgicas. Se seleccionaron los pacientes que no respondieron al tratamiento conservador durante seis meses o más. Veintiún enfermos (44,7%) pertenecen al sexo femenino y 26 (55,3%) al masculino. La edad osciló entre 15 y 62 años (media 37,8 años). Topográficamente L5 fue el más afectado con 37 (78.6%). Se utilizaron las cuatro técnicas de Candeбат para diferentes grados (Meyerding) y tipos (Wiltse) de EL. En todos los pacientes se logró reducir el desplazamiento vertebral un grado o más. La media del tiempo quirúrgico fue de 3,54 horas. El sangrado transoperatorio osciló entre los 100 ml y 2000 ml, media de 475 ml. Se alcanzaron buenos resultados económico-funcionales (Prolo) en 100% de los pacientes. Se alivio el dolor significativamente en todos los enfermos según escala de Denis. El tiempo de seguimiento osciló entre 9 y 96 meses (48 meses promedio). Se *presentaron* 16,9 % de complicaciones aunque no influyeron en los resultados.

TABLA DE CONTENIDO

<u>AGRADECIMIENTO.....</u>	<u>2</u>
<u>SÍNTESIS.....</u>	<u>4</u>
<u>INTRODUCCION.....</u>	<u>8</u>
<u>Situación problema.....</u>	<u>8</u>
<u>Situación Actual.....</u>	<u>10</u>
<u>Actualidad en el diagnóstico y tratamiento de la espondilolistesis lumbosacra sintomática.....</u>	<u>12</u>
<u>Tratamiento actual de la espondilolistesis lumbosacra.....</u>	<u>12</u>
<u>Aportes de la investigación.....</u>	<u>14</u>
<u>Hipótesis.....</u>	<u>16</u>
<u>Objetivos.....</u>	<u>16</u>
<u>Objetivo general.....</u>	<u>16</u>
<u>Objetivos específicos.....</u>	<u>16</u>
<u>I CAPITULO - MARCO TEÓRICO.....</u>	<u>17</u>
<u>1.1 Historia de la cirugía en la espondilolistesis lumbosacra.....</u>	<u>18</u>
<u>1.2. Anatomía quirúrgica de la región lumbosacra.....</u>	<u>23</u>
<u>1.3 Técnicas quirúrgicas en la espondilolistesis lumbosacra.....</u>	<u>25</u>
<u>1.3.1 Biomecánica de la fijación transpedicular.....</u>	<u>25</u>
<u>1.3.2 Instrumentación faceto pedicular con tornillo alambre.....</u>	<u>28</u>
<u>1.3.3 Certificado de autor de invención. Método y dispositivos para instrumentación espinal.....</u>	<u>29</u>
<u>II CAPITULO - DISEÑO METODOLÓGICO.....</u>	<u>32</u>
<u>II.1 Generalidades y selección de los enfermos.....</u>	<u>33</u>
<u>II.2 Metodología en la evaluación de los enfermos.....</u>	<u>34</u>
<u>II.2.1 Evaluación clínica.....</u>	<u>34</u>
<u>II.2.2 Evaluación imagenológica.....</u>	<u>37</u>
<u>II.3 Tratamiento quirúrgico.....</u>	<u>40</u>
<u>II.3.1 Preparación preoperatoria.....</u>	<u>40</u>
<u>II.3.2 Técnica quirúrgica.....</u>	<u>42</u>
<u>II.3.2.1 Modalidad de Instrumentación.....</u>	<u>46</u>

II.4 Tratamiento posoperatorio en la UCI y sala de hospitalización.....	63
II.4.1 Seguimiento de los pacientes.....	64
II.5 Deontología médica. Consentimiento informado.....	65
II.6 Procesamiento estadístico.....	65
III CAPITULO- RESULTADOS.....	67
III.1 Evaluación de los enfermos.....	68
III.1.1 Distribución por grupos de edades y por género de los enfermos....	68
III.1.2 Valoración clínica y funcional.....	69
III.2 Resultados imagenológicos.....	72
III.2.1 Desplazamiento vertebral topografía de la lesión y fusión ósea.....	72
III.3 Resultados quirúrgicos.....	75
III.3.1 Tiempo quirúrgico.....	75
III.3.2 Sangrado intraoperatorio.....	76
III.3.3 Reintervenciones.....	77
III.3.4 Mortalidad, morbilidad y complicaciones quirúrgicas.....	78
III.4 Seguimiento de los pacientes.....	79
III.4.1 Grado de satisfacción.....	79
IV CAPITULO- DISCUSIÓN.....	81
IV.1 Aspectos generales.....	82
IV.2 Abordaje y técnica quirúrgica.....	84
IV.3 Tiempo quirúrgico, sangrado y estadía hospitalaria.	90
IV.4 Evolución clínico y funcional.....	91
IV.5 Morbilidad operatoria y reintervenciones.....	93
IV.6 Grado de satisfacción.....	95
IV.7 Análisis económico.....	95
IV.8 Limitantes de la técnica.....	96
CONCLUSIONES.....	98
RECOMENDACIONES.....	99
Producción científica del autor sobre el tema de la tesis.....	100
Trabajos científicos relacionados con el tema, presentados en eventos nacionales e internacionales.....	104
REFERENCIAS BIBLIOGRAFICAS.....	108

<u>Anexos.....</u>	<u>118</u>
<u>Anexo 1. Certificado de autor de innovación.....</u>	<u>118</u>
<u>Anexo 2. Certificado de autor de invención (patente).....</u>	<u>119</u>
<u>Anexo 3. Costo de las instrumentaciones.....</u>	<u>120</u>
<u>Anexo 4. Modelo de recogida de los datos.....</u>	<u>121</u>
<u>Anexo 5. Escala de Denis (dolor-trabajo).</u>	<u>122</u>
<u>Anexo 6. Escala de Prolo (económico-funcional).....</u>	<u>123</u>
<u>Anexo 7. Protocolo de actuación para la espondilolistesis lumbosacra.....</u>	<u>124</u>
<u>Anexo 9. Paciente operado con la Técnica de Candebat I.....</u>	<u>139</u>
<u>Anexo 10. Paciente operado con la técnica de Candebat II.....</u>	<u>140</u>
<u>.....</u>	<u>142</u>
<u>Anexo 13. Técnica de instrumentación de la espondilolistesis lumbosacra con Roy Camille.....</u>	<u>143</u>
<u>Anexo 14. Técnica de instrumentación de la espondilolistesis lumbosacra con INFINITY.....</u>	<u>144</u>
<u>.....</u>	<u>145</u>
<u>ANEXO 16. Grado de fusión ósea.</u>	<u>146</u>

INTRODUCCION

La conducta sobre enfermedades de localización espinal como la Espondilolistesis Lumbosacra (EL), ha abarcado la atención de la Medicina desde Hipócrates hasta nuestros días, sin tener una solución exacta y precisa como en otras esferas de las Ciencias Médicas (1;1). El tratamiento de la EL a pesar de los grandes adelantos en biomateriales, sistemas de instrumentación y técnicas anestésicas que garantizan un proceder con seguridad, continúa por caminos tortuosos y muchas veces intransitables para los países pobres, porque es muy costoso el tratamiento integral de estos pacientes.

La incidencia de la EL oscila entre 5% y 10% según reportes en la población mundial, aunque puede llegar a 30% en personas que habitan al norte del río Yukón, Canadá y en determinados deportes como la gimnasia (1-3). La prevalencia fluctúa entre 3% y 7%. Afortunadamente no todos los enfermos tienen síntomas que conlleven a la realización de procedimientos quirúrgicos (2).

Situación problema

Los instrumentales para el tratamiento de la EL elaborados por la industria médico farmacéutica tienen un elevado costo en el mercado (aproximadamente 500 dólares americanos cada tornillo pedicular) y las empresas productoras tienen una ganancia estimada entre 1600% y 1800%(1;4).

La introducción de nuevas técnicas en cirugía espinal es priorizado por la dirección del Gobierno Cubano y por eso la instrumentación de Roy Camille (5) de tornillos transpediculares (pionera de esta modalidad en el mundo) se comenzó a usar en el Hospital Clínico Quirúrgico "Hermanos Ameijeiras" (HHA), en el momento que

dicha técnica comenzaba a popularizarse en Europa (1986) y mucho antes que en países desarrollados como Estados Unidos de América, donde estaba prohibido el uso de tornillos pediculares.

La importación de materiales e implantes pediculares para la realización de las técnicas actuales, se vio muy reducida por el cruel bloqueo que mantienen los Estados Unidos de América contra Cuba, por lo que se necesitó de nuevas técnicas alternativas para dar continuidad al programa de atención especializada a enfermedades de localización espinal como la EL.

La técnica de instrumentación facetopedicular se utilizó por primera vez en 1994 y fue empleada inicialmente en el tratamiento de la escoliosis, los tumores, las fracturas vertebrales y deformidades fijas como la artritis anquilopoyética. Después de publicar los resultados preliminares en 32 pacientes con estas enfermedades en 1995, se estandarizó el proceder en el servicio de Ortopedia y Traumatología del HHA. Posteriormente esta técnica recibió el certificado de invención en 1998 (Anexo 1) y se patentó en el año 2000 con el título de “Nuevas técnicas y dispositivos para la cirugía espinal” (Anexo 2) (6;7). La técnica facetopedicular en el segmento lumbosacro se le dio el nombre de técnicas de Candebat, para diferenciarlas de las instrumentaciones faceto pediculares que eran utilizadas en otras enfermedades del raquis. La idea de sustituir las placas por alambres trenzados y utilizar las bandas de tensión con alambres similar a lo descrito por Scott (8), pero con la adición de tornillos pediculares o faceto pediculares, que da una mayor solidez al anclaje óseo del sistema montado, nos motivó a comenzar a utilizar estas técnicas alternativas que denominamos técnicas de Candebat I, II, III

y IV para particularizar cada una de las variantes, según modificación hecha y momento en que se comienzan a usar. Estas innovaciones nos permitieron dar solución al tratamiento quirúrgico de las enfermedades como la EL.

El conocimiento previo de la técnica de Roy Camille (5;9), que usa tornillos pediculares y placas longitudinales como medio de unión, las técnicas de Scott (8), con alambres lazados a nivel de las transversas y tensados sobre los arcos posteriores o la de Buck (10), que coloca tornillos pedículo-laminares que dan compresión en las zonas de espondilolisis, nos han servido de base en la introducción de estas nuevas técnicas.

Con esta investigación nos propusimos describir los resultados a mediano y largo plazo que presentaron los pacientes operados con las diferentes técnicas de Candebat utilizadas en el tratamiento de la EL en el Hospital Clínico Quirúrgico “Hermanos Ameijeiras”.

Situación Actual

El tratamiento de la EL es principalmente conservador, aunque un pequeño número de pacientes requieren de tratamiento quirúrgico, fundamentalmente cuando existen deformidades estéticas, disfunción de esfínteres, o trastornos motores y/o sensitivos importantes. En esos pacientes las alternativas quirúrgicas se dificultan por la imposibilidad de adquirir los instrumentales o medios necesarios en el exterior producto del bloqueo. Esto motivó que un grupo de investigadores en el Hospital Clínico Quirúrgico “Hermanos Ameijeiras” comenzara a utilizar innovadoras técnicas para la cirugía espinal.

Para iniciar estos trabajos constábamos con escasos recursos económicos y materiales, pero existía la experiencia previa en el uso de tornillos pediculares y alambre en enfermedades del raquis. Además, en la literatura revisada existían reportes de técnicas similares a las diseñadas. Por lo que se decidió utilizar las técnicas alternativas de Candebat, que emplea tornillos pediculares en acero y sistemas de unión con hilos de alambre simples o trenzados en forma de cables. Estas técnicas además proporcionan un ahorro económico significativo, porque se sustituyen las importaciones de implantes espinales muy costosos. La utilización de instrumentaciones espinales con tornillos pediculares de titanio para tres niveles de anclaje (el montaje más utilizado) en la EL, tiene un alto costo en el mercado internacional (aproximadamente 3500 dólares), cifra inalcanzable para la mayoría de los pacientes de los países del mundo subdesarrollado (4;11;12).

A pesar de los avances con la introducción de los sistemas de instrumentación espinal, aún no se dispone de uno que sea ideal y observamos que apareadas a las ventajas que ofrecen se presentan no pocas desventajas. Varias soluciones se han diseñado para resolver el problema, existiendo numerosos sistemas con tal objetivo, tanto por vía anterior como posterior.

Actualidad en el diagnóstico y tratamiento de la espondilolistesis lumbosacra sintomática.

Espondilolisis o Espondilosquisis. Es la fractura de la zona interarticular (*pars interarticularis*) de una vértebra y en ocasiones se mal usa como sinónimo de espondilolistesis.

Espondilolistesis. Es el desplazamiento en cualquier dirección de un vértebra sobre otra.

Para **el diagnóstico** de la espondilolistesis es necesario el uso de imágenes radiográficas multiplanares estáticas y dinámicas, complementándose con estudios como la tomografía axial computadorizada (TAC) y la imagen de resonancia magnética (IRM); estudios estos que no están al alcance de la inmensa mayoría de los pacientes en los países subdesarrollados, que tienen escasos recursos económicos. El diagnóstico se establece cuando se demuestra clínica e imagenológicamente el desplazamiento de una vértebra sobre otra en cualquier dirección, pero fundamentalmente en el plano sagital. Para determinar el tipo de espondilolistesis y el grado de desplazamiento se han establecido varias clasificaciones, pero la de Wiltse (13) (etiológica) y Meyerding (14) (grado de desplazamiento) son las más conocidas y se mantienen como clásicas.

Tratamiento actual de la espondilolistesis lumbosacra.

El tratamiento de la espondilolistesis es considerado muy controversial, porque para decidir la conducta idónea se deben valorar muchos aspectos como son: la edad de comienzo de los síntomas, el tipo de espondilolistesis, progresión de la

enfermedad y síntomas clínicos como dolor, claudicación neurógena y/o daño neurológico (1;12;15).

El tratamiento conservador debe ser la elección por un período que varía entre seis meses y un año. Se excluyen los enfermos con lesiones neurológicas o progresión rápida, demostrada en estudios radiográficos seriados con vistas dinámicas incluidas. La mejor opción de tratamiento en ocasiones no podrá ser dada en una primera consulta (2).

Cuando se decide el tratamiento quirúrgico, el paciente debe ser nuevamente evaluado clínica e imagenológicamente por el cirujano Ortopédico y por diferentes especialidades.

En la actualidad existen varios tipos de instrumentaciones, pero las que usan tornillos pediculares de Titanio, tienen aceptación en la mayoría de los cirujanos espinales para el tratamiento de los diferentes tipos de EL (16;17).

Las instrumentaciones semirrígidas segmentarias con alambres o con medios de unión, que simulan resortes para mantener una estabilización dinámica son las que mayores recursos en centros de investigación biomecánica tienen asignados en la actualidad. Esto indica que las ventajas de los alambres en las instrumentaciones espinales deben ser conservadas o rescatadas (18-21).

El uso de osteosíntesis con alambres en el tratamiento de las EL de grados bajos (grados 1 y 2 de Meyerding), se mantiene como la indicación estándar, desde que fue descrita en 1968 (8). Además, se reportan resultados favorables en estudios de seguimiento a largo plazo con esta variante de osteosíntesis (15;22;23).

Muchas modificaciones realizadas en la forma de pasar y anclar los alambres (como en las técnicas de Candebat) se ven ahora favorecidas por la posibilidad de confeccionar los hilos de alambres con otros materiales como el Titanio que aumenta la dureza de la osteosíntesis y permite realizar estudios de IRM y TAC sin las interferencias que produce el acero (1;24-26).

Aportes de la investigación

La presente invención se relaciona con la rama de la medicina y en particular con un método y sistema de corrección y estabilización espinal aplicable en las escoliosis, fracturas, tumores, espondilolistesis, trastornos degenerativos e inestabilidades espinales, lográndose una significativa alineación de la columna vertebral en el plano sagital, coronal y axial. Además mantiene la estabilización a largo plazo y favorece la fusión ósea sin pérdida de corrección. Estos resultados se alcanzan con pocas complicaciones.

Los dispositivos de instrumentación espinal diseñados y elaborados en el HHA a partir de las técnicas facetopedicular y transpedicular (técnicas de Candebat I, II, III, y IV) que usan el sistema tornillo alambre en forma de bandas de tensión, hizo posible que se haya continuado el programa de tratamiento quirúrgico de la EL en nuestro país, con un ahorro de aproximadamente 3450 dólares por cada paciente operado, solo considerando el material quirúrgico utilizado (Anexo 3).

Resultado de las invenciones se introdujo una nueva técnica de instrumentación espinal en la especialidad de Ortopedia y Traumatología en nuestro país. Además, se realizaron varias publicaciones sobre el uso de esta técnica en distintos

eventos y revistas. También esta innovación se patentó como técnica y dispositivo para la instrumentación espinal.

La principal ventaja que tiene esta novedosa técnica con alambres y tornillos es que no invade el canal vertebral como hacen el resto de las técnicas con alambres, publicadas en la actualidad como la técnica de Luque (27), que se considera clásica dentro de este grupo. Además de reducir el peligro de lesión medular (no entra en contacto con la médula espinal), aumenta la resistencia de la tracción del alambre sobre el hueso; puede controlar la rotación vertebral, mantiene la distracción lograda en mayor cuantía y crea un lecho más amplio para la fusión ósea (el injerto óseo se puede colocar en toda la región posterior sin peligro de introducirse al canal).

HIPÓTESIS

Las técnicas de instrumentación espinal de Candebat, son eficaces en el tratamiento de la espondilolistesis lumbosacra sintomática

OBJETIVOS

Objetivo general

Evaluar los resultados obtenidos en el tratamiento quirúrgico de la espondilolistesis lumbosacra sintomática con las técnicas de Candebat en el Hospital Clínico Quirúrgico “Hermanos Ameijeiras”.

Objetivos específicos

1. Demostrar la eficacia de las técnicas de Candebat para aliviar el dolor preoperatorio y aumentar el grado de satisfacción en nuestros pacientes.
2. Evaluar el grado de reducción de desplazamiento vertebral logrado con las técnicas de Candebat en esta serie.
3. Determinar las principales ventajas y limitaciones encontradas en la aplicación de las técnicas de Candebat en el tratamiento de la espondilolistesis lumbosacra.
4. Mostrar las principales complicaciones que se presentaron en los pacientes operados con las técnicas de Candebat.

I CAPITULO - MARCO TEÓRICO

I CAPÍTULO - MARCO TEÓRICO

1.1 Historia de la cirugía en la espondilolistesis lumbosacra

El término espondilolistesis proviene del griego spondylos/vértebra, olisthesis /deslizamiento. La primera descripción que se conoce se debe al obstetra belga Herbiniaux (28), quien en 1782 hizo referencia a los problemas que producía el desplazamiento de la 5ta. vértebra lumbar (L5) por delante del sacro durante el trabajo de parto. Posteriormente Killian (29) en 1854, utilizó por primera vez el término espondilolistesis para describir la entidad nosológica. Robert de Goblenz (30) estableció que la lesión fundamental de la denominada espondilolistesis obstétrica era la del arco posterior de L5. Este Profesor de Medicina de la Universidad de Marburg, Alemania, se considera el precursor de los estudios biomecánicos actuales de la columna lumbosacra. La primera referencia del término espondilolisis se debió a Franz Neugebauer (31) en 1884, quien estableció una clasificación que hoy podría superponerse a la clasificación de Wiltse y McNab (13), que es la más conocida internacionalmente.

La EL fue observada en esqueletos de hasta 6000 años A.C., pertenecientes a nativos americanos que habitaron en lo que es hoy el estado de Alabama, EUA. En esta muestra la prevalencia se estableció entre 17 y 20% del espécimen (1).

El tratamiento de la EL tuvo una evolución acorde al desarrollo de los métodos de fusión y osteosíntesis, así como de los distintos tipos de materiales para fijación espinal. Durante los últimos años hemos podido presenciar y participar en el desarrollo de técnicas quirúrgicas de extraordinaria importancia en el campo de la cirugía ortopédica. La columna vertebral no se ha quedado rezagada en este

proceso de desarrollo, de manera que las posibilidades de tratamiento y los medios técnicos que se emplean hoy eran sencillamente impensables hace sólo 20 años.

La primera artrodesis raquídea de que tenemos referencia fue realizada por Hibbs (32), en 1911. Durante las tres últimas décadas, el desarrollo de la cirugía vertebral fue muy acelerado. Esta evolución ha sido impulsada por cirujanos como Roy Camille (5), Bradford (15), Harrington(33), Luque (27) entre otros; cuyo empeño para realizar técnicas nunca antes efectuadas es digno de admiración por todos los que nos acercamos a este tipo de cirugía vertebral compleja.

La idea de aprovechar los pedículos vertebrales como punto de anclaje se debe al Dr. Raymond Roy-Camille (5), quien en 1970, publicó la primera referencia que conocemos acerca de la utilización de tornillos transpediculares. Desde entonces, esta técnica tuvo un importante desarrollo y actualmente constituye el método de fijación raquídea de elección. Los estudios anatómicos iniciales acerca de las dimensiones de los pedículos vertebrales demostraron la posibilidad de utilizar tornillos transpediculares por debajo de la 10ma. vértebra torácica, niveles donde todos los pedículos medían más de 5,5 milímetros de diámetro medio, lo que permitía la inserción de tornillos de las medidas habituales en el arsenal quirúrgico (34;35).

Las instrumentaciones con alambres se comenzaron a utilizar en la EL en 1968

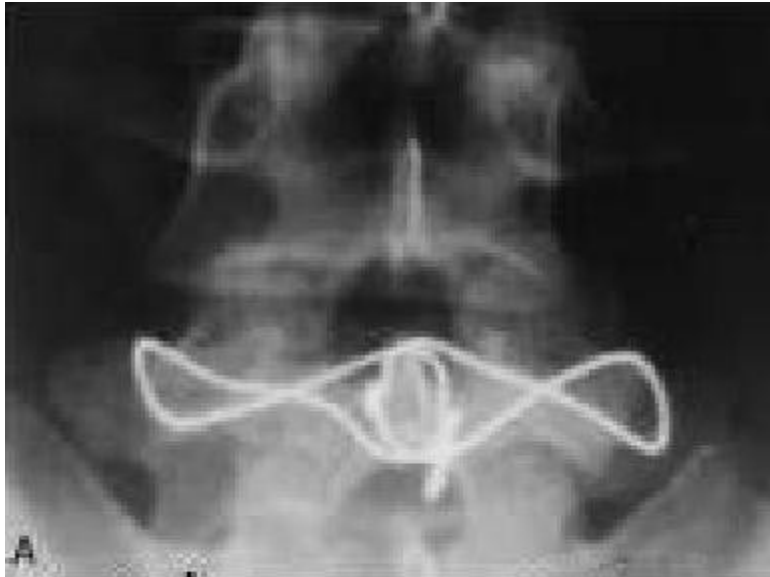


Fig. 1 Técnica de Scott. Vista AP(7)

cuando Scott (8) en Edimburgo, Inglaterra, reporta por primera vez, la reparación en la región interarticular (*pars interarticularis*) y espondilodosis intrasegmentaria con alambres. (figuras1 y

2). Sin embargo, Scott publica su primera serie en 1986, 18 años después.

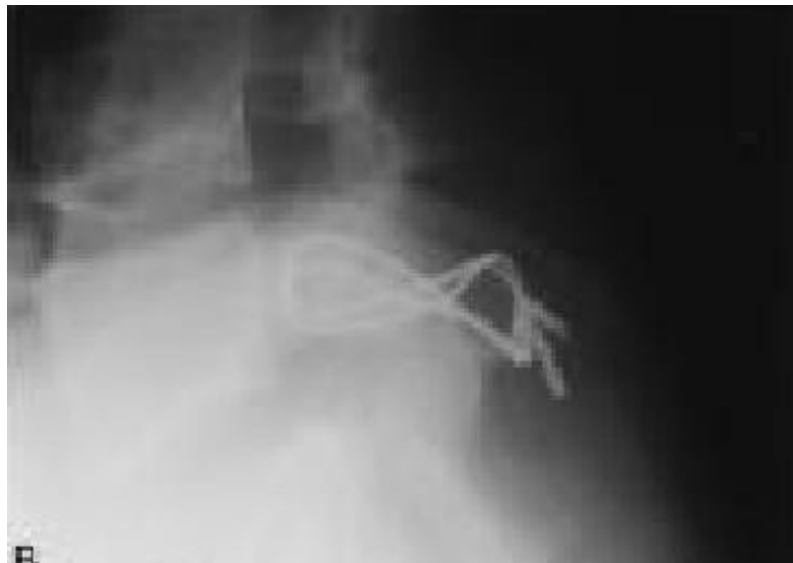

Fig. 2 Técnica de Scott. Vista lateral (7)

Bradford e Iza (15) presentan un trabajo con este procedimiento en 1984 y en honor al autor de la idea de instrumentar con alambres, lo publican como

técnica de Scott y así actualmente se conoce en la literatura médica este proceder.

La técnica de espondilodosis con alambres (transversa-espinosa) considerada clásica para fijación monosegmentaria de las EL (técnica de Scott) en los años

subsiguientes fue objeto de algunas modificaciones con el propósito de simplificar el proceder y disminuir el número de complicaciones. Johnson and Thompson (36) en 1992, con el objetivo de reducir el riesgo de lesionar la raíz nerviosa al pasar el alambre alrededor de la transversa, describen la realización de perforaciones a nivel de la base de los procesos transversos con barrena 2,7 mm de diámetro, para introducir los hilos de alambre por estos orificios. Salib (37) en 1993, utiliza tornillos transpediculares combinados con alambres y reporta mayor rigidez en el sistema, porque el alambre ya no actúa directamente sobre las transversas vertebrales. Así se evitan las fracturas por corte directo del alambre en los procesos transversos, que es una de las principales desventajas de la técnica de Scott. En el año 1994 Hambley (38) usa dos alambres simultáneos para simplificar la colocación de la osteosíntesis con hilos metálicos a nivel de los procesos transversos y disminuir la dificultad en la colocación subtransversa del alambre.

Candebat (6) en el 1998, hace varias modificaciones a su técnica facetopedicular con tornillo alambre, desarrollada a partir de junio de 1994 y publicada en la Revista de los Cirujanos IberoLatinoamericanos (SILAC) en 1995 (6). Estas se diseñaron para ser utilizadas en grados bajos de EL. Posteriormente su indicación se amplió a los pacientes con desplazamientos vertebrales mayores (grados altos).

La técnica consiste en la colocación de tornillos canulados facetopediculares del sistema suizo para la osteosíntesis AO de 4.5 mm de diámetro en acero, por los que se pasan alambres 18 GL de acero 316 L. Después estos alambres se tensan sobre las espinosas (Candebat I); se asocian a marco de Richard (Candebat II y

III) o se tuercen en forma de cables para sustituir los medios de unión (placas y vástagos), asociados a tornillos pediculares (Candebat IV ò Placable).

En el año 2006, Ulibarri (19) presenta una nueva técnica para reparar la EL en adolescentes, que tiene como principio la compresión de la zona de la espondilolisis con tornillos pediculares y una banda de tensión posterior ínter pedicular abrazando la espinosa del mismo nivel lesionado (intrasegmentaria).

La osteosíntesis con tornillos se comenzó a usar en la EL simultáneamente al alambre. La primera referencia de implantar un tornillo en esta enfermedad se debe a Buck (10) en 1970. Este autor realiza una técnica donde hace pasar un tornillo desde la espinosa hasta el pedículo a través de la zona de lisis. Este proceder tiene algunas desventajas, ya que resulta técnicamente difícil la colocación del implante. Además, la osteosíntesis interfiere con el área de potencial incorporación del injerto y se necesita una larga curva de aprendizaje para ubicar correctamente los tornillos.

Morcher (39) en 1974, emplea también tornillos del sistema suizo para la osteosíntesis AO de 2,7 mm de diámetro. Posteriormente, para tratar de dar solución a la insuficiencia de anclaje de la cabeza del tornillo en la vértebra, agrega un gancho posterior que se coloca sublaminar y produce compresión intrasegmentaria. Muchos la consideran con mayor potencial para actuar en la zona del defecto, pero colocar el tornillo translaminar mantiene las dificultades de la instrumentación descrita por Buck.

En 1977, Jakob (40) reporta el uso de tornillos maleolares del sistema suizo para la osteosíntesis AO para reparar el defecto en las EL de grados bajos.

En la actualidad existen diversas modalidades de técnicas quirúrgicas para la EL, algunas de las cuales con indicaciones muy precisas. La mayoría de estas técnicas usan tornillos pediculares confeccionados en Titanio, de un elevado costo.

1.2. Anatomía quirúrgica de la región lumbosacra

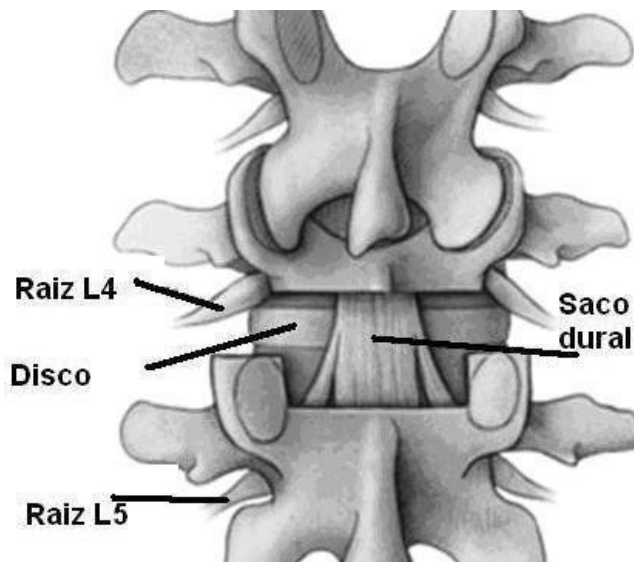


Fig. 3-a Vista AP del segmento lumbosacro. (62)

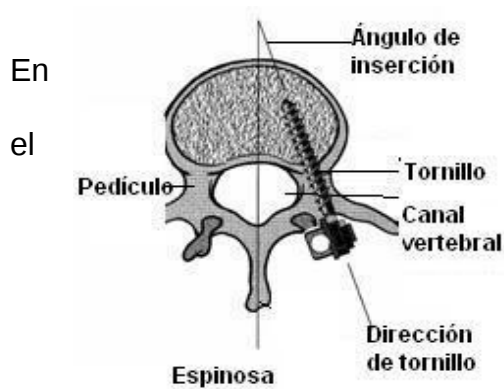
Anatomía

El pedículo vertebral es la parte de la vértebra que conecta los elementos posteriores con el cuerpo vertebral. Se encuentra rodeado de estructuras nerviosas. Medialmente se encuentra el espacio epidural, la raíz nerviosa del mismo número que la vértebra y el saco dural. Craneal y

lateralmente se encuentra la raíz nerviosa del nivel inmediatamente superior. Caudalmente se localiza la raíz del mismo número que la vértebra, con su ganglio raquídeo correspondiente (figura 3-a). Desde el punto de vista macroscópico, el pedículo vertebral es un segmento óseo con estructura cortical exterior rellena de hueso esponjoso (34;41). Esta característica facilita enormemente su canalización, pues si penetramos su extremo con un instrumento romo, las propias paredes del pedículo guían al instrumento perforador hacia el cuerpo vertebral. Es peligroso utilizar instrumentos punzantes, sobre todo en pacientes osteoporóticos, por el

riesgo de perforar la pared pedicular y hacer una falsa vía, que constituye una complicación, de elevado riesgo neurológico.

La sección del pedículo es aproximadamente oval, con eje mayor sagital. Su diámetro transversal es máximo en L5 y disminuye progresivamente hasta 5ta. vértebra torácica, cuyo pedículo es el más estrecho. Este diámetro transversal impone la limitación para el atornillado, pues la altura de los pedículos es siempre



suficiente para ello (41;42).

el plano transversal u horizontal, eje de los pedículos es aproximadamente sagital en la unión toraco-lumbar; aumenta progresivamente su

Fig. 3-b Vista axial del pedículo vertebral

descendemos hacia L5, cuyos pedículos convergen en un ángulo de aproximadamente 25°. (Figura 3 b).

Las articulares superior e inferior de cada una de las vértebras de la región

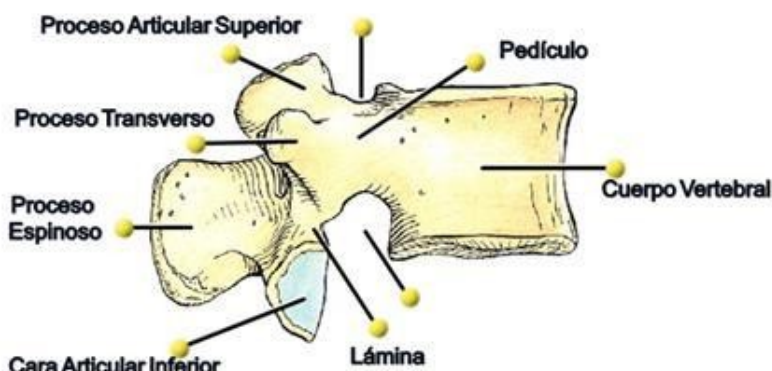


Fig. 4 Vista lateral del cuerpo vertebral de L3 (62).

lumbosacra tienen una disposición anatómica diferente, están orientadas en el plano frontal en la articulación L5-S1 y

cambian en sentido proximal, hasta que toman una disposición espacial en el

plano sagital (figura 4). Ambas articulares están unidas por la zona interarticular (*pars interarticularis*) que es la parte de la vértebra que se fractura con mayor frecuencia, provocando los desplazamientos (listesis). Las transversas son procesos laterales dispuestos en el plano frontal de longitud variable (L3 es la mayor). Además de ser el sitio de agarre de los alambres en diferentes técnicas, son puntos de referencia para las técnicas transpediculares y facetopediculares descritas en este trabajo de tesis.

1.3 Técnicas quirúrgicas en la espondilolistesis lumbosacra

Existen diferentes técnicas quirúrgicas para tratar la EL sintomática en la actualidad. Los abordajes pueden ser anteriores, posteriores o combinados. La vía de acceso es elegida por el cirujano y depende más del grado de familiarización con la misma, que del tipo o grado de EL. Las técnicas quirúrgicas se clasifican en dos grandes grupos:

- Instrumentadas. Contempla todas las modalidades de instrumentación (alambres, tornillos, ganchos, cables, bandas sintéticas, resortes, espaciadores) o combinaciones de las mismas.
- No instrumentadas. En este grupo están las fusiones espinales (de la *pars interarticularis*, ínter transversa, ínter somática, transvertebral) y las grandes descompresiones mediante laminectomía. Además, se incluyen las recalibraciones del canal y del foramen vertebral.

1.3.1 Biomecánica de la fijación transpedicular

El objetivo de la fijación transpedicular es proporcionar estabilidad a un segmento más o menos extenso del raquis, mientras se produce la fusión ósea que constituirá el medio de estabilización definitivo. Dicho de otro modo, la instrumentación vertebral no sustituye a la artrodesis, sino que es un complemento de la misma. Básicamente existen tres tipos de sistemas:

- Sistemas que emplean placas como elemento longitudinal (figura 5), (Anexo 9).
- Sistemas que emplean barras cilíndricas (figura 6), (Anexo 10).
- Sistemas que utilizan alambres como medio de unión, fijación y/o tensión (figura 7), (Anexo 11).

Respecto a las características mecánicas de los componentes, y de estos en relación con el material biológico al que se unen, podemos hacer algunas consideraciones de interés. La resistencia de los tornillos está en relación con el diámetro del núcleo de los mismos (más exactamente con su tercera potencia) y no con el diámetro total incluida la rosca. Las características de ésta (paso de rosca, forma del fileteado) sí tienen relación con su capacidad de agarre y su resistencia a fuerzas de tracción longitudinal (*pull-out*) (1)

La resistencia de las barras está en relación con su diámetro, lo cual es lógico, pero esta relación no es directa, sino que pequeñas diferencias de diámetro producen importantes diferencias mecánicas. Por ejemplo: La disminución del diámetro de una barra desde 1/4 de pulgada a 3/16 (25%), conlleva una disminución de la resistencia a la flexión de 58%, y una reducción de la resistencia

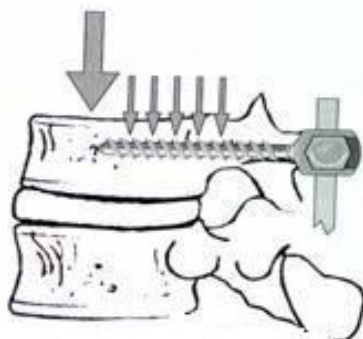
a la tracción longitudinal de 68%. Las barras lisas son más resistentes que las que presentan estriaciones, rugosidades, roscas, u otro diseño.

Los conectores barra-tornillo son los responsables de la transmisión de cargas desde los elementos esqueléticos a los elementos longitudinales del sistema de fijación (barras, placas, cables). Esta carga se repartirá entre varios componentes del sistema mecánico, conjunto que componen el raquis y el sistema de instrumentación:

- Capacidad residual de carga del raquis.
- Elementos longitudinales de la instrumentación.
- Tornillos transpediculares.
- Conectores tornillo-barra.

Los elementos longitudinales son simples transmisores de carga en el caso que dichas cargas pasen físicamente a su través, lo que se cumple con mucha aproximación en las instrumentaciones de la 3ra. vértebra lumbar (L3) a la 1ra. vértebra sacra (S1), debido a la lordosis lumbar que traslada el eje de gravedad hacia los elementos posteriores del raquis. Lo contrario sucede en la unión toraco-lumbar, donde las cargas se sitúan por delante de las barras y hacen que trabajen en flexión, tanto más cuanto mayor sea el grado de cifosis postraumática.

Los tornillos transpediculares, por la propia dirección que llevan, se sitúan



aproximadamente perpendiculares al eje de carga y trabajan siempre en flexión, con un brazo de palanca

Fig. 8 Esquema de las cargas de peso en el tornillo transpedicular.

cuya magnitud es la distancia entre su conexión a la barra y el eje de carga del cuerpo (Figura 8).

1.3.2 Instrumentación faceto pedicular con tornillo alambre

La utilización del alambre como medio de osteosíntesis en la región lumbosacra tiene la virtud de producir una estabilización semirrígida del raquis que es la más efectiva según el criterio de varios autores (22;23;43-45). Generalmente estos métodos actúan en forma de banda de tensión como las diseñadas por Scott (8) y Bradford (15). (Figuras 1 y 2).

Sin embargo otros como Eduardo Luque (27), usan el alambre como medio de unión de los tornillos pediculares a vástagos contorneados en forma de eles (L) o marcos rectangulares (figura 9).

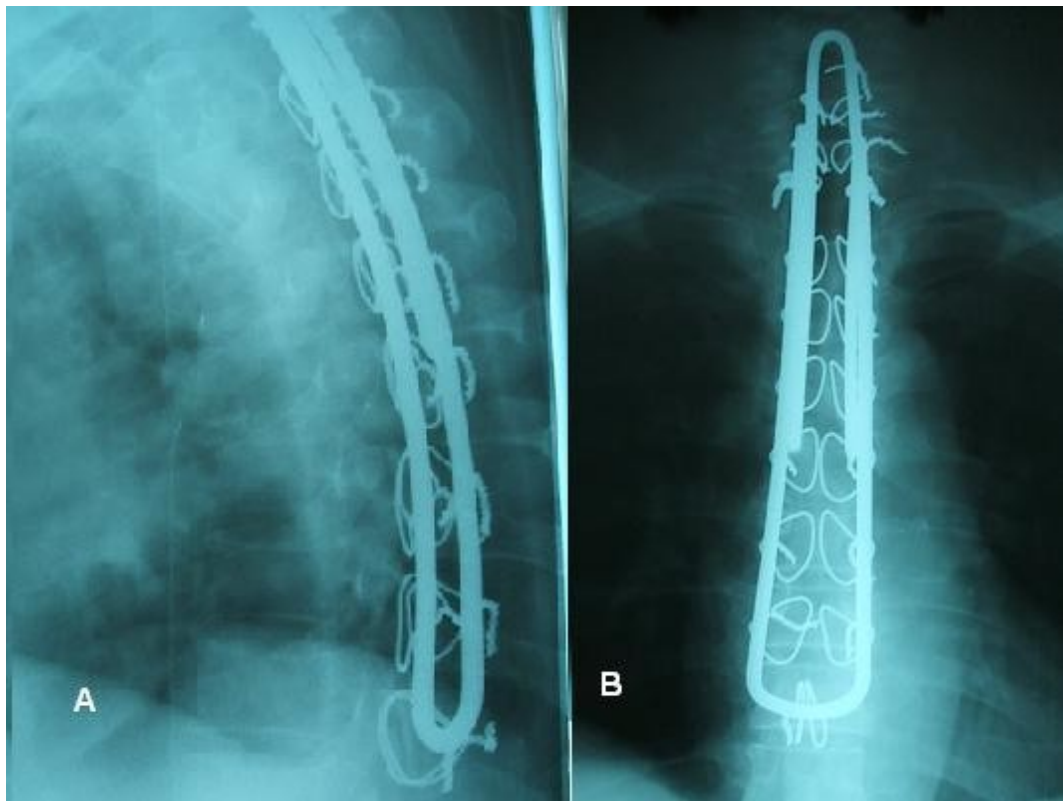
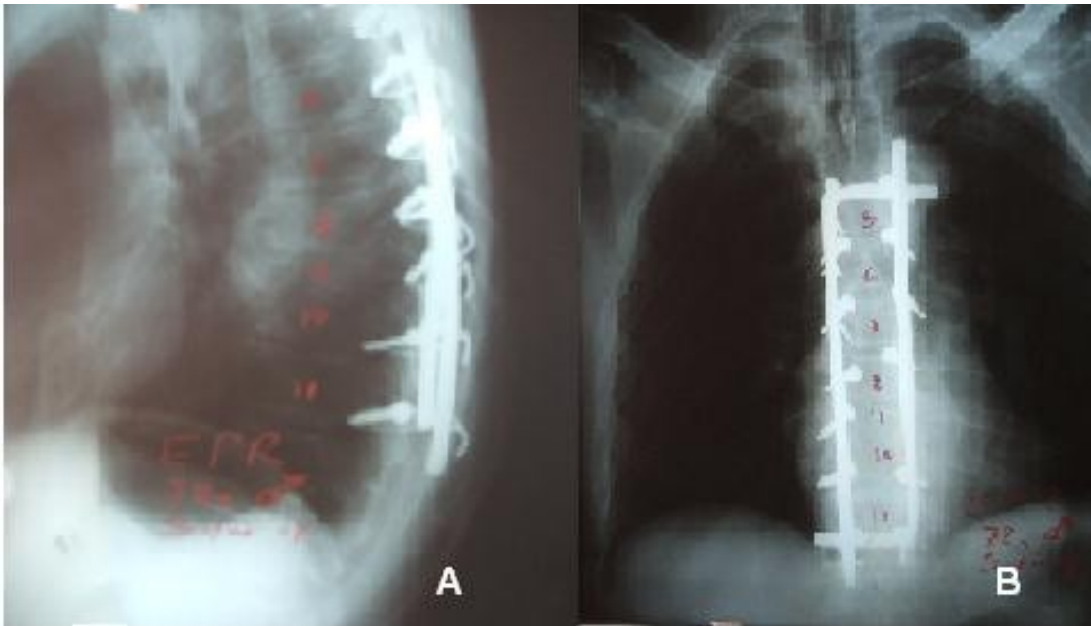


Fig. 9 Técnica de Luque. A vista lateral B vista anteroposterior.

Las técnicas de Candebar pueden actuar de las dos formas según la modificación



**Fig.10 Técnica facetopedicular. A vista lateral.
B vista anteroposterior.**

utilizada (figura 10).

Estos sistemas sometidos a tensiones y varios cientos de ciclos diarios tienen un alto índice de fatiga cuando se utilizan en una sola lazada y sin la artrodesis debida según el nivel.

1.3.3 Certificado de autor de invención. Método y dispositivos para instrumentación espinal

La presente invención se relaciona con la rama de la Medicina y en particular con un método y sistema de corrección y estabilización espinal aplicable en las escoliosis, fracturas, tumores, espondilolistesis, trastornos degenerativos e inestabilidades espinales, lográndose una significativa alineación de la columna vertebral en el plano sagital, coronal y axial. Además, mantiene la estabilización a

largo plazo y favorece la fusión ósea sin pérdida de corrección. Estos resultados se alcanzan con pocas complicaciones.

La técnica facetopedicular se comenzó a usar en el servicio de Ortopedia y Traumatología del Hospital Clínico Quirúrgico “Hermanos Ameijeiras”, en 1994. El motivo fundamental de la introducción de la técnica y dispositivo fue sustituir las instrumentaciones existentes que invadían el canal neural y se acompañaban de alto índice de complicaciones. Esta modalidad de tratamiento consiste en estabilizar el raquis mediante el uso de tornillos canulados del sistema suizo para la osteosíntesis AO, alambres 18 GL y vástagos de 5.5 mm, confeccionados en acero 316 L.

La principal ventaja de esta técnica es que no invade al canal y se evitan las lesiones neurológicas. También es técnicamente posible de realizar por cirujanos con entrenamiento en cirugía espinal. Además, logra reducir las importaciones de instrumentales e implantes espinales muy costosos.

En el año 1999 se decidió comenzar a utilizar esta técnica en la EL, para dar continuidad al programa de tratamiento quirúrgico de esta enfermedad, cuando el mismo se vio afectado por la imposibilidad de comprar en el exterior los implantes necesarios para este tipo de instrumentación.

Esta técnica fue presentada en distintos eventos científicos y jornadas. Además, se realizó una publicación (reporte preliminar) en 32 pacientes con diferentes enfermedades, en 1995. Asimismo, recibió certificado de innovación en 1998 (Anexo 1) y certificado de invención de técnicas y dispositivos para la cirugía

espinal en el año 2000, (Anexo 2).

Los sistemas de instrumentación espinal lograron cambiar el tratamiento y el pronóstico de diferentes enfermedades espinales como deformidades, inestabilidades y lesiones neurológicas que requieren alineación y estabilización de la anatomía fisiológica espinal (1;33;45-47).

Las instrumentaciones espinales tienen como finalidad promover la fusión ósea o artrodesis rápida y sólidamente, la cual está fuertemente influenciada por el grado de corrección alcanzado y la suficiente estabilización que propicie la formación del callo óseo con calidad y en el menor tiempo posible (33;48;49).

Con esta invención se lograron varios objetivos:

- Proporcionar un dispositivo y un método para la instrumentación espinal versátil con escasa posibilidad de introducir accidentalmente los elementos de fijación dentro del canal neural, al tener el cirujano a la vista los puntos de entrada y salida del tornillo.
- Diseñar un dispositivo que en caso de necesidad de desinstrumentar o de desmontar el sistema debido a infección o a cualquier otra causa el procedimiento de revisión quirúrgica no sea difícil ni laborioso ni comporte riesgo medular, ya que todos los elementos de fijación son extracanaliculares.

II CAPITULO - DISEÑO METODOLÓGICO

II CAPITULO- DISEÑO METODOLÓGICO

II.1 Generalidades y selección de los enfermos

Tipo de estudio. Estudio descriptivo, longitudinal y prospectivo.

Universo. Estuvo conformado por todos los pacientes que ingresaron en el Hospital Clínico Quirúrgico “Hermanos Ameijeiras” durante el período comprendido desde Enero 1999 a Septiembre del 2006, con el diagnóstico de EL que recibieron tratamiento quirúrgico con las instrumentaciones de Candebat que cumplieron con los criterios de inclusión y exclusión que se exponen.

Criterios de inclusión.

- Pacientes con espondilolistesis lumbosacra sintomática, que no responden al tratamiento conservador durante un periodo de 6 meses o más.
- Progresión rápida demostrada por radiografía (cuando se observa en estudios radiográficos seriados que el deslizamiento vertebral progresa más de un grado al año por clasificación de Meyerding (14).
- Presencia de daño neurológico mayor (motor, sensitivo y/o trastornos de esfínteres).
- Consentimiento informado del paciente o familiar a participar en el estudio.

(Anexo 8)

Criterios de exclusión.

- Presencia de procesos infecciosos a cualquier nivel.
- Enfermedades crónicas descompensadas (anemia, coagulopatias, hipertensión arterial HTA, diabetes mellitus, insuficiencia renal, asma bronquial) u otra enfermedad que contraindique un proceder quirúrgico prolongado.
- Denegación al consentimiento informado.

La edad media en el momento de la cirugía fue de 37,8 años (mínimo de 15 y máximo de 62 años).

Veintiún enfermos (44,7%) son del sexo femenino y 26 (55,3%) masculinos.

El tiempo de seguimiento posoperatorio de los pacientes de esta serie osciló entre 9 y 96 meses (48 meses promedio).

II.2 Metodología en la evaluación de los enfermos

II.2.1 Evaluación clínica

Fue realizada una detallada evaluación clínica en las consultas de Ortopedia y Traumatología. Se ínterconsultaron otras especialidades como; Neurología, Medicina Física y Rehabilitación, Medicina Interna y Psicología. Los resultados obtenidos fueron recogidos en una planilla de recolección de datos (Anexo 4)

Escalas utilizadas.

- Escala de Denis: dolor, trabajo (Anexo 5)
- Escala de Prolo: económico-funcional (Anexo 6)

Parámetros evaluados.

Edad. Se consideró en años cumplidos.

Sexo. Se consideró en masculino y femenino según sexo biológico.

Color de la piel. Se consideró en blanca y negra según simple inspección.

Nivel topográfico de la lesión. Se definió según la localización de la vértebra afectada en el raquis.

Tipo de profesión.

- Trabajos pesados. Realiza esfuerzos físicos intensos (repeticiones de flexo extensión de la columna vertebral, con peso superior a 20 kilogramos, durante 5 años como mínimo)
- Trabajos ligeros. No realiza esfuerzo físico con la columna lumbosacra en flexión.

Síntomas prequirúrgico:

- Dolor lumbosacro. Cuando el paciente refería dolor en región lumbosacra.
- Claudicación neurógena. Cuando el paciente detiene la marcha y se ve obligado a ocupar una posición diferente a la bipedestación para lograr algún alivio del dolor y otros síntomas y signos como parestesias, debilidad, cansancio o fatiga, pesadez y torpeza en las piernas.(debe diferenciarse de la claudicación vascular)
- Ciatalgia. Cuando el paciente refiere dolor en la zona del nervio ciático (puede ser radicular si sólo esta tomado un dermatoma o miotoma de determinada raíz).

- Daño neurológico mayor. Cuando el paciente tiene daño sensitivo, motor o trastorno esfinteriano.
- Daño neurológico menor. Los síntomas y signos (sensitivo-motor) son ligeros y aislados. No existe daño esfinteriano.

Cuando aparezca algún síntoma de relevancia diferente a los mencionados anteriormente se recogen en la planilla de datos preoperatorios del paciente para poderlo incluir en la base de datos.

Evaluación del dolor. Se utilizó la escala de Denis(50) para el dolor que define varios grados de acuerdo a la intensidad del dolor, la necesidad de medicación y la interferencia con su vida diaria. La escala divide el dolor para el estudio en 5 grados, que van de 0 a IV grados. Se midió el dolor en el pre y en el posoperatorio. (Anexo 5).

Retorno al trabajo. Se evaluó según los criterios de la escala de Denis para el trabajo que define 5 grados de acuerdo a la incorporación al trabajo, la cual va de 1 a 5 grados. (Anexo 5).

Satisfacción de paciente. Se consideró según la escala pronóstico de Prolo (51) la cual tiene esfera económica y funcional, donde cada una de las esfera va desde 1 a 5 puntos, luego se suman los valores de ambas esferas. Cuanto más elevada la cifra, mejor será la satisfacción del paciente. Se midió la satisfacción del paciente en el pre y en el posoperatorio. (Anexo 6).

Evaluación de los resultados económico-funcionales. Se consideró según la escala pronóstico de Prolo (Anexo 6)

Buenos. De 8 a 10 puntos

Regulares. De 5 a 7 puntos

Malos. Menor de 5 puntos

Tipo de complicación:

- Fallo de la instrumentación. Cuando existe cualquier complicación relacionada con el material implantado. Se usa con frecuencia con la misma acepción, fallo del material de osteosíntesis.
- Infección subfacial. Cuando se demostró clínica o por imágenes la presencia de proceso infeccioso por debajo de la fascia profunda.
- Pseudoartrosis. Cuando aparece movilidad anormal en la zona que fue injertada demostrada clínica e imagenológicamente.
- Lesión nerviosa. Cuando existe daño neurológico en el posoperatorio, relacionado con el proceder quirúrgico (se incluyen los accidentes quirúrgicos y lesiones radiculares)

A todos los pacientes se les realizó un seguimiento clínico que incluyó interrogatorio, examen físico y radiografías al mes, a los tres meses, a los seis meses y al año.

II.2.2 Evaluación imagenológica

Radiografías simples (Rx). La evaluación consistió en vistas antero posterior (AP), lateral (Lat.), doble oblicuas: derecha e izquierda y dinámicas: flexión máxima y extensión máxima de la columna lumbosacra. Estos Rx se realizan en el preoperatorio, en el transoperatorio y después, según el protocolo de actuación. Se realizó con Equipos Rx Estándar y digital (Siremóvil de la SIEMENS, Alemania)

Parámetros evaluados.

- ❖ Grado de desplazamiento vertebral. Se consideró a través de la clasificación de Meyerding, que los divide en 5 grados. Se midió el desplazamiento en el preoperatorio y en el posoperatorio, según protocolo establecido (6 semanas, 3 meses, 6 meses y anualmente).
 - o Grado I. Cuando el desplazamiento vertebral es menor de 25%.
 - o Grado II. Cuando el desplazamiento vertebral es entre 26% y 50%.
 - o Grado III. Cuando el desplazamiento es entre 51% y 75%.
 - o Grado IV. Cuando existe un desplazamiento entre 76% y 100%.
 - o Grado V. Cuando existe desplazamiento total o espondilololoptosis.

Se agrupo a su vez el desplazamiento en:

- o Grado bajo. Formado por los grado 1 y 2 de la clasificación de Meyerding.
- o Grado alto. Formado por los grados 3, 4 y 5 de la clasificación de Meyerding.
- ❖ Progresión rápida. Cuando se demuestra en estudios radiográficos seriados que el desplazamiento vertebral aumenta más de un grado al año al utilizar la clasificación de Meyerding.
- ❖ Nivel de instrumentación:
 - 1 Nivel. Cuando se instrumenta una sola vértebra, de la transversa a la espinosa (intra segmentario).

- 2 Niveles. Cuando se instrumenta dos vértebras contiguas (ínter segmentario).
 - 3 Niveles. Cuando se instrumenta tres vértebras contiguas.
 - 4 Niveles ó más. Cuando se instrumenta cuatro o más vértebras contiguas.
- ❖ **Fusión ósea.** Se dividió según los estudios radiográficos evolutivos en:
- Con fusión ósea. Cuando existe paso de trabéculas óseas (puente óseo entre las vértebras fusionadas) en las radiografías antero posterior y lateral y dinámicas.
 - Sin fusión ósea (Pseudoartrosis). Cuando no se demuestra paso de trabéculas óseas (puente óseo) en las radiografías antero posterior, lateral y dinámicas, existe desplazamiento ulterior y el paciente generalmente tiene síntomas clínicos variables. En ocasiones el diagnóstico definitivo de pseudo artrosis se establece con TAC.

Tomografía Axial Computadorizada (TAC). En estudios preoperatorios para determinar el diámetro del pedículo, la orientación del mismo y magnitud de la estenosis concomitante.

En el posoperatorio para comprobar la posición de los tornillos transpediculares y para comprobar calidad de la fusión ósea.

Diámetro pedicular. Se consideró para la elección del tornillo pedicular.

Posición del tornillo. Se consideró en buena posición, si estaba rodeado de hueso (pedículo-corporal) y tenía una orientación adecuada.

Fusión ósea. Se demostró puente óseo en los estudios de la masa de fusión.

Se utilizó equipo AR START de la SIEMENS. Alemania.

Imagen de resonancia magnética nuclear (IRM). En estudios preoperatorios para determinar la extensión de la instrumentación.

Se extendió la instrumentación en sentido proximal hasta tener un disco de características normales en T1 y T2, (hidratación y altura)

Fue empleado equipo Symphony Magnetom 1,5 teslas de la SIEMENS, Alemania.

II.3 Tratamiento quirúrgico

La decisión del tratamiento quirúrgico fue definida por el grupo básico de trabajo al que pertenece el autor, después de fracasar el tratamiento conservador especializado durante seis meses o más. Se consideró una cirugía precoz cuando existía daño neurológico o progresión rápida (anexo 7).

II.3.1 Preparación preoperatoria

El enfermo se estudia en la consulta e ingresa con los exámenes imagenológicos y de laboratorio necesarios para este proceder utilizando el protocolo de actuación para la EL.

El anestesiólogo participa en la evaluación prequirúrgica y se familiariza con las condiciones fisiológicas del paciente, la técnica quirúrgica que se utilizará (tipo de técnica de Candebat) y las potenciales complicaciones.

Se empleó una técnica anestésica según protocolo para cirugía espinal de alto riesgo, la premedicación se realizó con Midazolam y se realizó monitoreo de forma no invasiva e invasiva. También se realizó medición de la presión venosa central, presión arterial media, pulso-oximetría, temperatura esofágica, empleo de capnografía y capnometría, hemogasométrías seriadas y cuagulogramas en

distintos momentos del proceder. Se realizó la maniobra de Stagnara (52) para determinar la integridad neurológica, después de las reducciones en las instrumentaciones vertebrales.

Criterios para la selección del tipo de técnica quirúrgica (Candebat).

Técnica Candebat I. Se usa en todos los tipos de Espondilolistesis (Wiltse), menos en las displásticas con ausencia del arco posterior. La principal indicación es en los grados bajos de Meyerding (grados 1 y 2).

Técnica de Candebat II. Se usa en todos los tipos de Espondilolistesis (Wiltse), principalmente en los grados 2 y 3 de Meyerding.

Técnica de Candebat III. Concebida para los grados altos de Meyerding (grados 3 y 4) en los que se necesita reducción de la vértebra listésica en cualquier tipo de espondilolistesis, pero fundamentalmente en la espondilolítica (Wiltse).

Técnica de Candebat IV (Placable). Diseñado para cualquier tipo y grado de espondilolistesis (clasificación de Wiltse y Meyerding). Es el más versátil de los distintos tipos de técnicas descritos.

II.3.2 Técnica quirúrgica

El paciente con anestesia general orotraqueal y con líneas arteriales y venosas para la monitorización de los diferentes parámetros vitales y de su medio interno, es colocado en la mesa operatoria de forma cuidadosa, para lograr una correcta

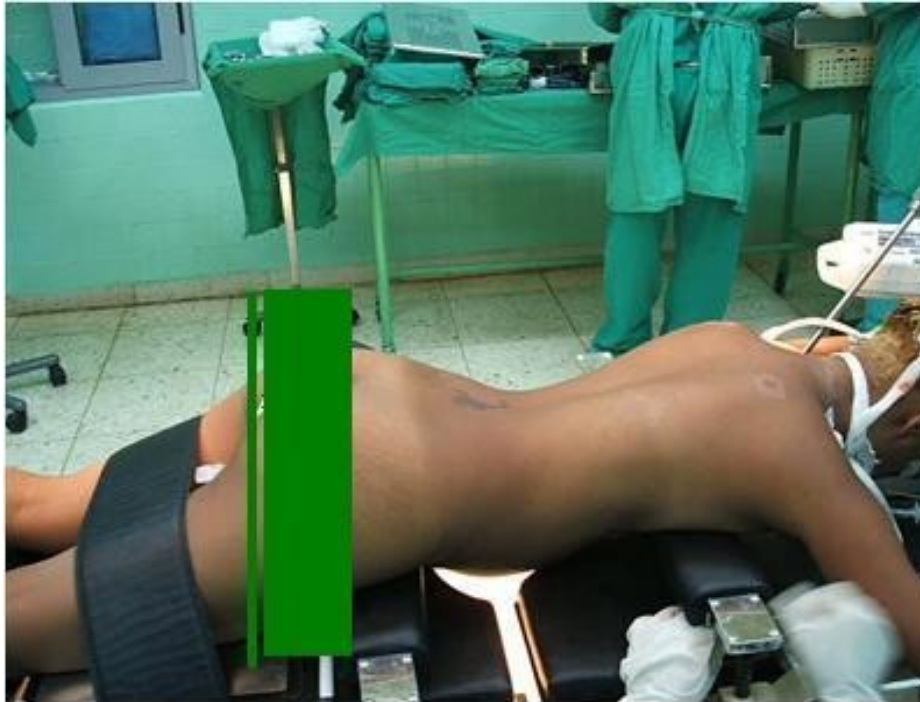

Fig. 11 Posición del paciente

posición.

Posición. La colocación del paciente en la mesa de operaciones es en decúbito prono sobre 4 soportes

para evitar la compresión en el abdomen y disminuir el sangrado transoperatorio (figura 11). Se usa un compás craneal de Gardner Wells, para sujetar la cabeza y tener fácil acceso a la misma por los anestesiólogos y evitar compresiones a nivel de los ojos y la cara.

La mesa tiene que ser radio transparente para usar el amplificador de imágenes intraoperatorio en vistas antero posterior y lateral. Además debe tener la posibilidad de dar extensión lumbosacra para realizar la maniobra de Scaglietti

(53).

Abordaje quirúrgico. Se realiza un abordaje en dependencia de los niveles a

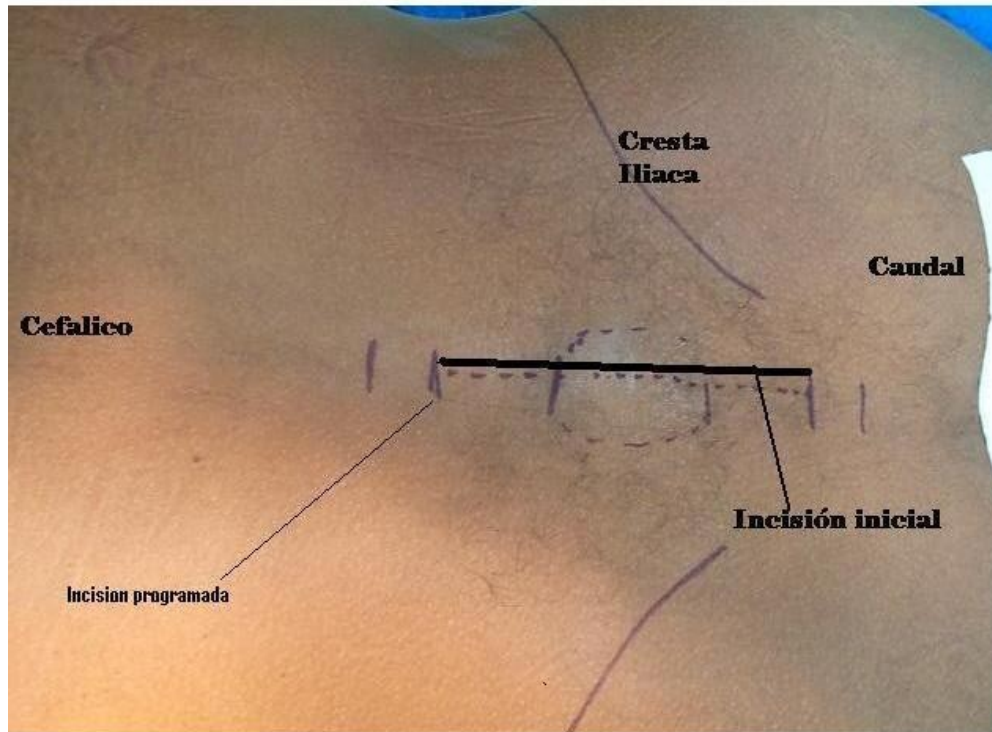


Fig. 12 Incisión programada para el abordaje quirúrgico.

fusionar (figura 12), se comienza la incisión en piel y tejido celular subcutáneo con bisturí y desde la fascia profunda se continúa con electrocauterio para disminuir el sangrado. Los músculos son rechazados a ambos lados con electrobisturí y legra de Cobb, hasta exponer ambas transversas y la zona pedicular de los niveles a instrumentar. Los procesos transversos sirven de referencia en el abordaje pedicular y para recibir el injerto óseo de la fusión.

Exploración del canal. Cuando el paciente tiene síntomas radicales,

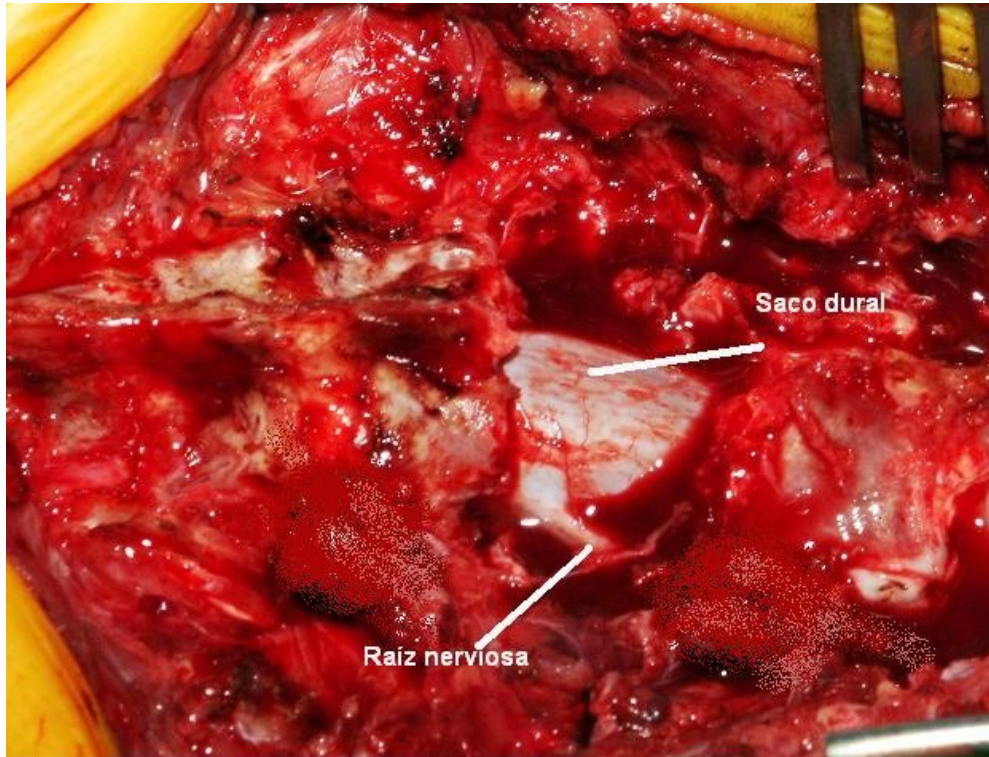


Fig. 13 Exploración del canal lumbar.

relacionados con una lesión discal o debido a la irritación del corpúsculo de Gill (más frecuente), se realiza exploración del canal de la forma descrita por Gill (54) (figura 13), o solo mediante foraminotomía selectiva según la sintomatología del paciente y la planificación preoperatoria. Para el abordaje del canal primero se reseca el ligamento amarillo con bisturí número 15 y después con pinzas de Kerrinson de diámetros progresivos hasta lograr hacer una laminotomía con foraminotomía y liberar la raíz nerviosa atrapada (L5 la más frecuente). En este paso si esta planificado la reducción vertebral se continua resecaando el disco intervertebral y parte del borde superior del cuerpo de S1.

Disectomia y preparación del espacio discal. Se reseca el disco con de bisturí número 11, pinzas de hipófisis y curetas de diferentes tamaños (curetas 0 y 00). Se colocan fragmentos de hueso de cresta iliaca o de la espinosa y lámina del nivel afecto.

Exposición de facetas y pedículos. La ubicación de las facetas y pedículos se

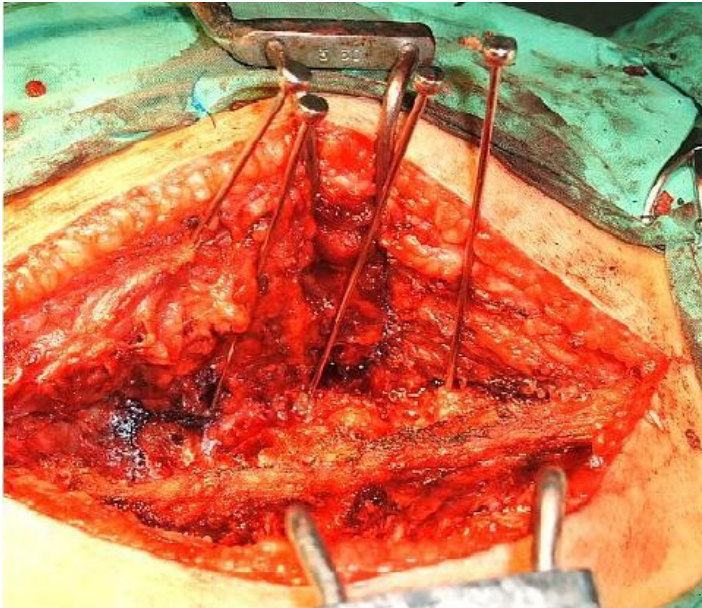


Fig. 15 Localización de los pedículos.

realiza mediante marcadores metálicos con amplificador de imágenes radiográficas (figura 15). La localización del punto de entrada al pedículo se realizó como lo describió Roy Camille (5) en la intersección de la línea media de la transversa y una

vertical que sigue la orientación de las facetas articulares. Para canalizar el pedículo se usa un instrumento llamado sonda pedicular que existe en todos los set de instrumentales, en distintas formas y diámetros.

Nosotros preferimos la diseñada por el autor (figura 16), para los pedículos de

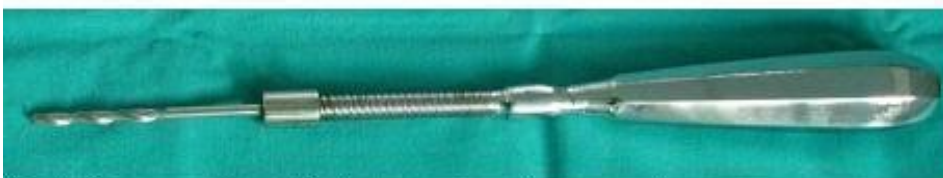

Fig. 16 Sonda pedicular flexible.

esta zona que generalmente están muy

inclinados en el plano sagital.

El mango flexible de este instrumento aumenta las posibilidades de angulación necesaria para una correcta canalización del pedículo.

Parámetros evaluados.

Preoperatorios. Abordaje quirúrgico que se emplea, según las características de la lesión y señalar las causas de su elección.

Relacionados con el proceder quirúrgico.

Sangrado intraoperatorio. Dado en mililitros.

Tiempo quirúrgico. Dado en horas y minutos.

Accidentes quirúrgicos. Por la posibilidad real de lesión de estructuras nerviosas o viscerales durante la cirugía.

II.3.2.1 Modalidad de Instrumentación

La selección de la modalidad de instrumentación se realiza en el preoperatorio, mediante una discusión colectiva del grupo básico de trabajo (GBT). La decisión de una instrumentación pedicular o facetopedicular se concreta con los criterios que existen en el protocolo de actuación (PA) (Anexo 7)

Técnica para la colocación de tornillos pediculares a nivel lumbosacro.

La localización del punto de entrada al pedículo vertebral en el raquis lumbar exige la esqueletización de dos estructuras de referencia fundamentales (1)

Articulación interapofisaria.

Apófisis transversa.

El punto de entrada clásico de la técnica de Roy-Camille (9), se sitúa en la intersección de la interlínea articular y el centro de la apófisis transversa (Figura 17).

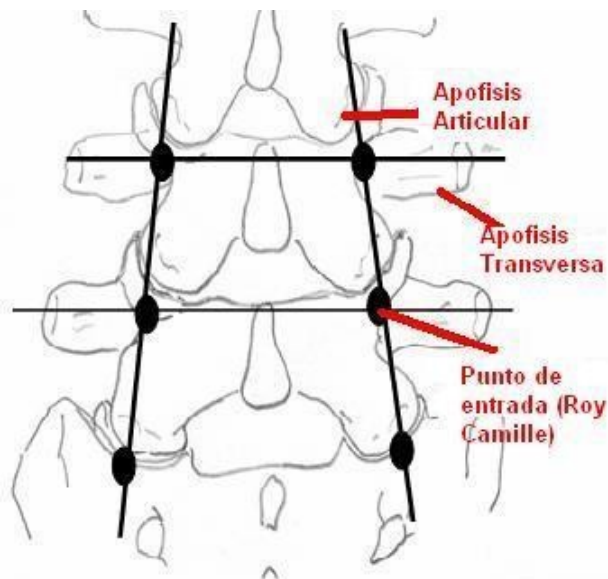


Fig. 17 Punto de entrada al pedículo vertebral

La penetración por esta zona implica la resección de una parte de la articulación, con riesgo de artrodesis de la misma. Para evitar este inconveniente, otros autores recomiendan una entrada algo más lateral, en la base de la propia apófisis transversa (55-57). De este modo, la articulación inmediatamente craneal al

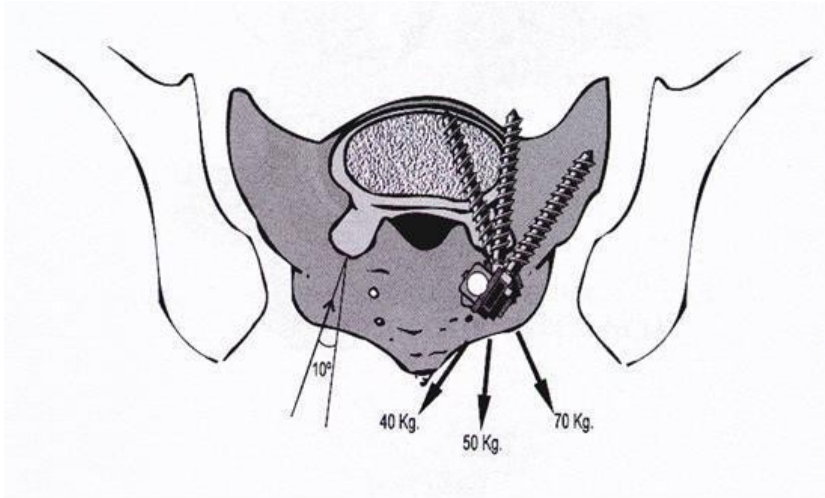
segmento instrumentado quedaría preservada.

La colocación de tornillos en el sacro presenta especiales características (Figura 18). La localización del punto de entrada al pedículo desde S1 es algo más complicada y laboriosa que en niveles superiores. En el primer segmento sacro los tornillos pueden ir dirigidos en tres direcciones:

- De forma convergente, hacia la cortical anterior del cuerpo de S1.
- En dirección sagital, hacia la cortical anterior del alerón sacro.
- En dirección lateral, hacia el propio alerón sacro.

Además, se encuentra la disyuntiva de si se toma la cortical anterior para hacer el anclaje más resistente con un mayor riesgo quirúrgico o si se opta por el anclaje unicortical que da una sujeción inferior.

En la figura 18 se representa la fuerza de tracción que se precisa para desprender

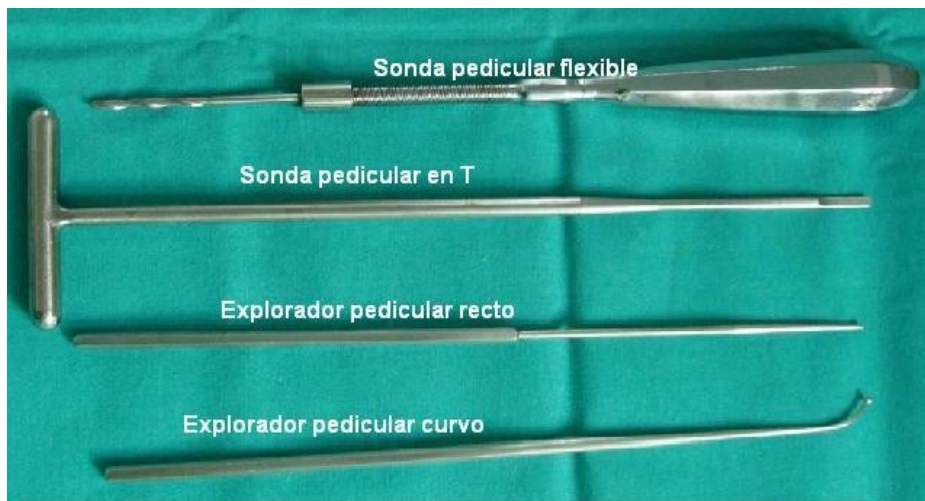

un tornillo del sacro según su colocación, así como la densidad ósea de las diferentes zonas de S1 medidas en estudios de densitometría ósea.

Fig. 18 Posición de los tornillos sacros y resistencia a la tracción.

El pedículo se canaliza

con un instrumento romo, nunca con un punzón o una broca a motor (puede utilizarse una broca de 3,2 milímetros de diámetro introducida de forma manual,



con mordaza tipo Jacobs o similar como la ideada por el autor (Figura 19) para usar

Fig. 19 Instrumentos que se utilizan en la canalización pedicular.

fundamentalmente en pedículos estrechos y presentada en el XXII Congreso de la Sociedad Gallega de Cirugía Espinal celebrado en Vigo, Galicia, España, en el año 2006. Tras la canalización del trayecto pedicular en menos de 40 milímetros (no se necesita más), debe verificarse la integridad de las corticales mediante un

palpador de extremo redondeado, habitual en los sistemas de instrumentación, confirmando que el canal perforado está rodeado de cortical en toda su longitud y que apoya en su extremo sobre la esponjosa del cuerpo vertebral. El proceso se completa con una comprobación radioscópica con el amplificador de imágenes en proyección lateral y antero posterior.

Técnica descrita para la colocación de tornillo faceto pedicular (técnica de Candebat).

Se procede a localizar el punto de entrada al pedículo de la forma descrita para las técnicas transpediculares entrada al pedículo de la forma descrita para las técnicas

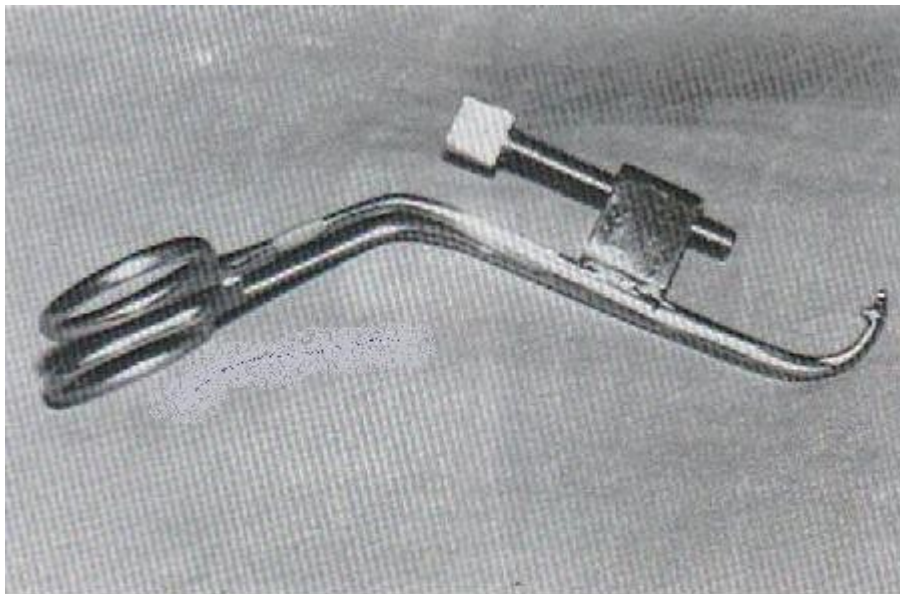


Fig. 20 Instrumento patentado para la perforación del canal óseo facetopdicular

transpediculares, pero se continua lateral y anterior a la zona interarticular (*par interarticularis*), hasta llegar al foramen y tener acceso a los pedículos vecinos. Después se perfora con barrena 3,2 mm de diámetro desde la región peri articular, dos o tres milímetros caudal o cefálico para no irritar la articulación (desde abajo

hacia arriba o inverso según el caso) siempre de adentro hacia fuera para evadir el canal vertebral y en dirección al foramen, con una inclinación de 45 grados y la ayuda de una guía de perforación diseñada y patentada para este proceder (figura 20)

Se coloca un tornillo AO (Asociación Suiza para la osteosíntesis) en acero 316 L, de 4,5 mm de diámetro, canulado en toda su dimensión, de longitud suficiente que incluya todo el canal óseo labrado con la barrena, pero sin protruir en el foramen.

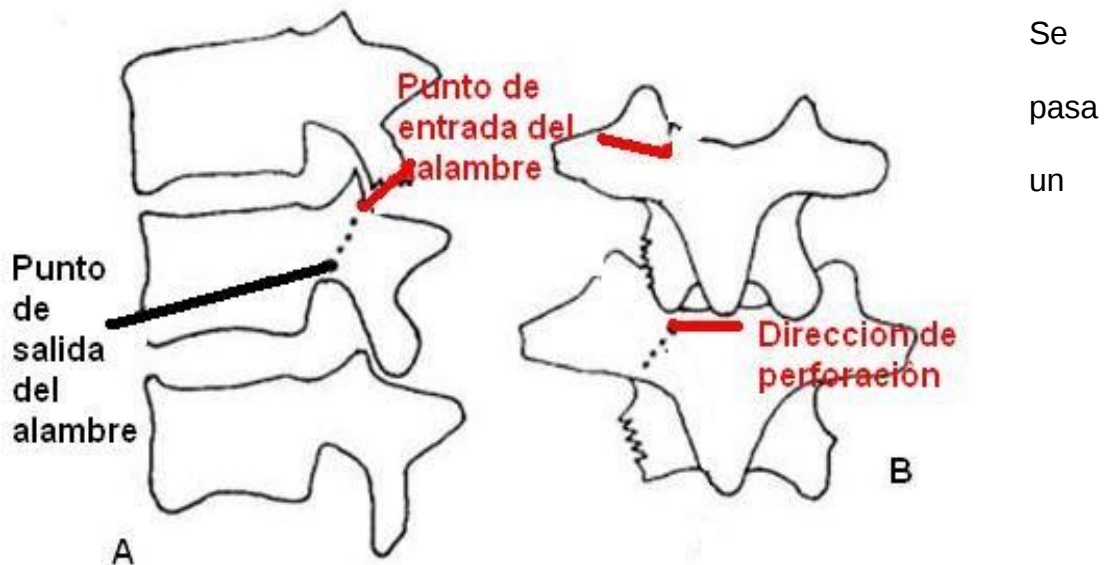

Fig. 21 Dirección de perforación en la técnica facetopédicular. A vista lateral. B vista anteroposterior.

alambre 18 GL (1,2 mm), (figura 21) a través de la perforación del tornillo y se extrae el mismo en el foramen con un instrumento modificado para este proceder (Figura 22). En estos procedimientos se deben respetar los principios generales de la instrumentación con alambre para evitar que un extremo del mismo pueda lesionar el saco dural expuesto.

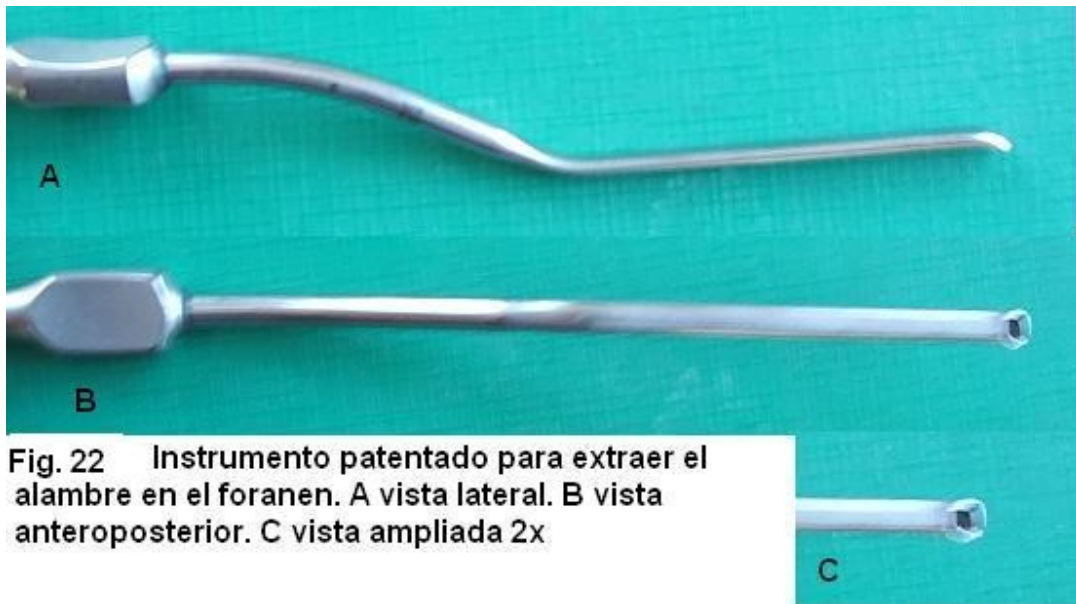

Fig. 22 Instrumento patentado para extraer el alambre en el foramen. A vista lateral. B vista anteroposterior. C vista ampliada 2x

Las diferentes técnicas de Candebat de instrumentación tienen sus particularidades que se detallan:

Técnica Candebat I. El tornillo faceto pedicular generalmente debe tener una longitud entre 20 ó 22 mm para lograr una sujeción suficiente y resistir la fuerza de tensión de los alambres, pero sin protruir en el foramen, porque puede ser un factor de irritación radicular (figura 23) (anexo 9).

Los alambres se pasan por los orificios de los tornillos que fueron anclados en las vértebras seleccionadas. La inserción se realiza desde la zona facetaria (proximal) hacia el foramen, donde se toma con la ayuda del extractor diseñado para este proceder (figura 22). Posteriormente los alambres se tensan en forma cruzada, según el tipo de instrumentación (intra o íntersegmentaria), similar a lo descrito por Bradford.

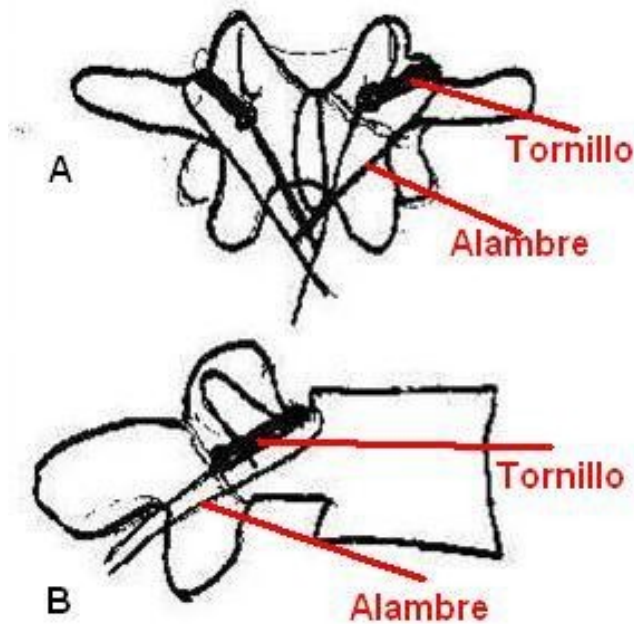


Fig. 23 Técnica de Candebat I
A vista AP B vista lateral.

Intrasegmentaria. Después de reseca el corpúsculo y la fibrosis que se encuentra en la zona de fractura, se coloca injerto óseo en el defecto creado y se tuercen los alambres (en forma de equis), sobre las espinosas de la propia vértebra lesionada, con una pinza de tensionar. De esta forma se estabiliza la fractura interarticular y la instrumentación se realiza en un segmento vertebral (figura 23)

Intersegmentaría. Cuando se planifica una unión ínter segmentaría, se realiza en segmentos vecinos la instrumentación facetopedicular. Después los cuatros extremos libres de los alambres de una vértebra se anudan a los del lado contrario de la otra vértebra a instrumentar. Así se logra fijar dos vértebras vecinas y el alambrado queda en forma de equis en dos segmentos vertebrales vecinos (figura 24)

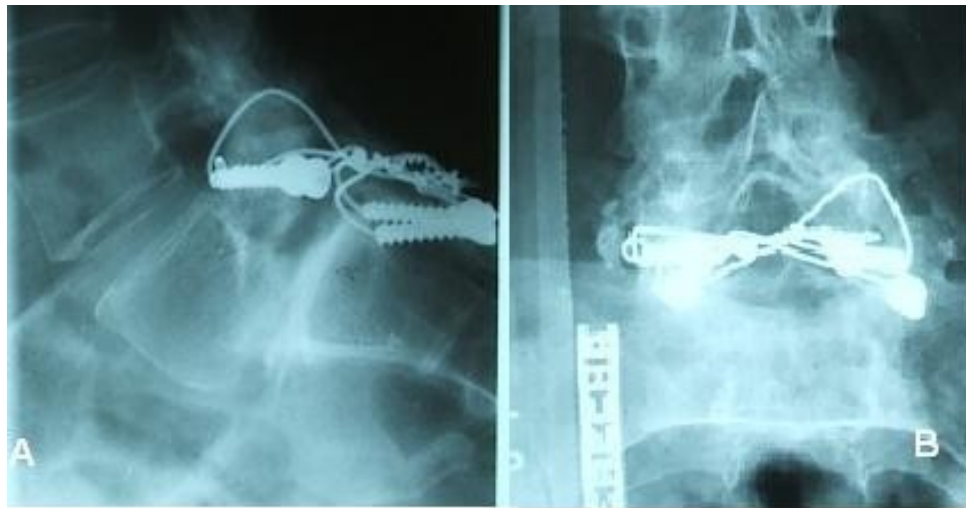


Fig. 24 Técnica de Candebat I intersegmentaria.
A vista lateral B vista anteroposterior.

Técnica Candebat II. Los tornillos facetos pediculares se colocan igual que en la técnica de Candebat I, pero se usa una barra de Richard en forma de marco confeccionado con varillas de 4,5 mm ò 5 mm, en acero 316 L. Los alambres se

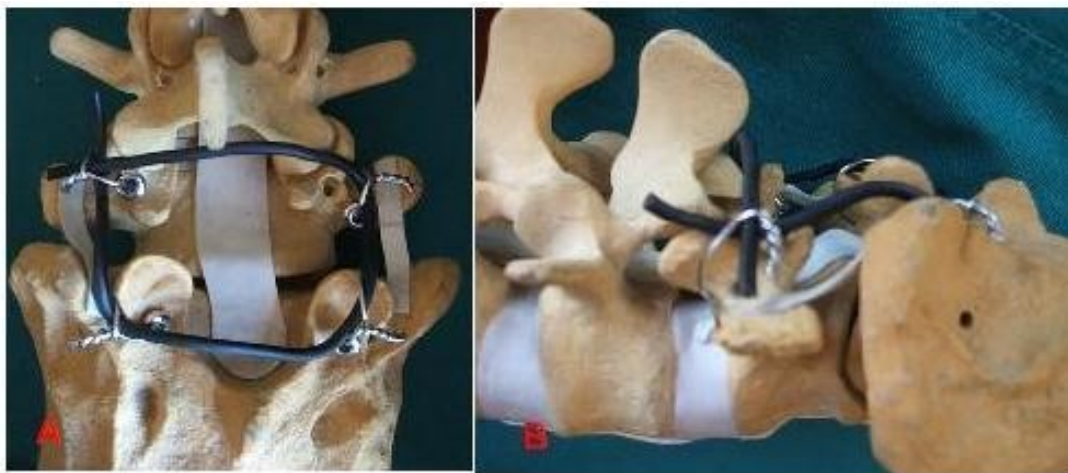

Fig. 25 Técnica de Candebat II. A vista AP B vista Lateral.

tensan sobre los vástagos en cada una de las vértebras instrumentadas, similar a lo descrito por Luque (27). Una variante que se puede utilizar es colocar un tornillo

AO 4,5 mm ò 6 mm transpedicular lazado al cuello en la vértebra listésica. Así al traccionar hacia detrás se logra reducir el desplazamiento vertebral.

Se usa fundamentalmente en los grados 2 y 3 de Meyerding de desplazamiento vertebral (figura 25), (anexo 10).

Técnica de Candebat III. Después de situar los tornillos en L4 y S1 faceto pedicular y tornillo transpedicular en L5, como se detalla en las técnicas de

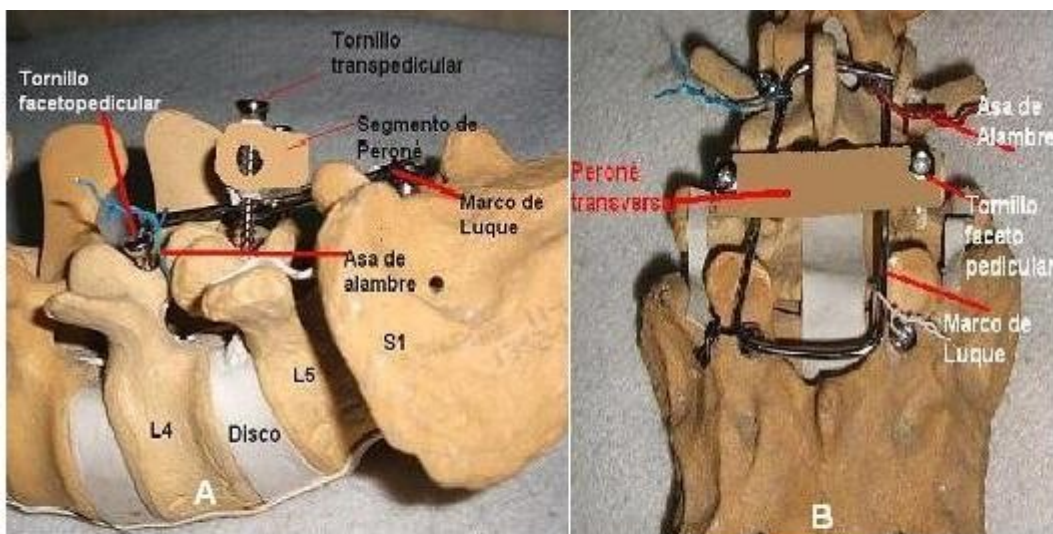


Fig. 26 Técnica de Candebat III. A vista lateral B vista anteroposterior.

Candebat I y II, se utiliza un segmento de peroné transversal similar a lo referido por Zielke en los trabajos publicados con la técnica de Zielke-Harrington (58;59).

(Figura 26). (Anexo 11).

En esta variante el peroné sustituye la barra transversal y además de ayudar en la reducción de la EL, aumenta el potencial de fusión ósea del segmento problema. Esta técnica es diseñada para reducir grandes desplazamientos vertebrales (grados altos).

Técnica de Candebat IV (Placable). Utilizamos alambres trenzados para unir los tornillos transpediculares. La forma en que se entrelazan los mismos le da el aspecto externo de una instrumentación con vástago, pero a su vez es más flexible, ya que sólo tiene cinco alambres 18 GL torcidos (figura 27), (anexo 12).

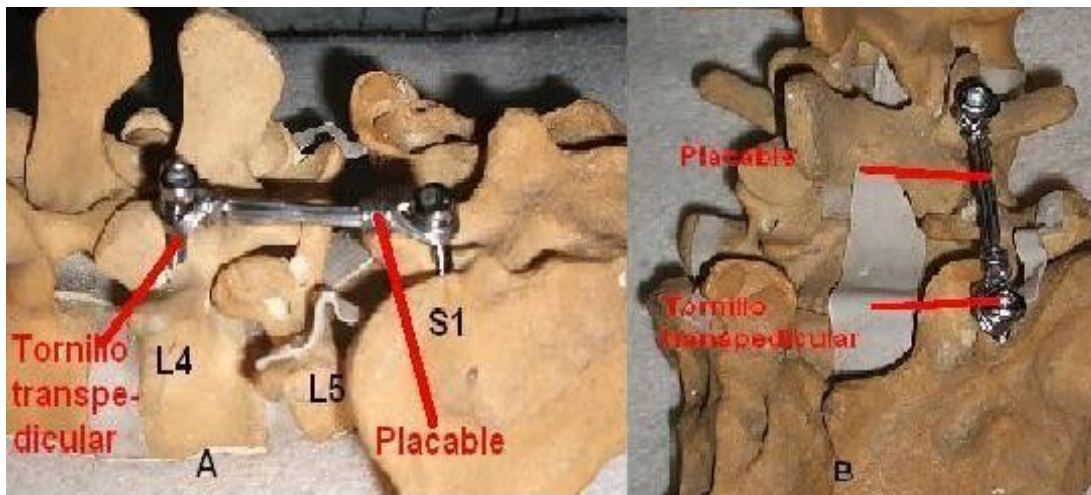


Fig.27 Técnica de Candebat IV. A Vista lateral. B Vista Anteroposterior

La longitud del placable es suficiente para alcanzar los pedículos de los segmentos problemas y poder torcer el mismo. Los dos “Placables” se unen con alambre adicional que los mantiene en aproximación y le da mayor solidez al montaje realizado, (conector transversal). Cuando se tensan los Placables (situados entre tornillos pediculares) se produce reducción en la vértebra listésica y se estabiliza de forma permanente el segmento vertebral lesionado. Este dispositivo mantiene las bondades de las instrumentaciones segmentarías semirrígidas, recomendada por algunos autores en esta zona del raquis (6;27;36;38;60;61). Se puede utilizar en cualquier tipo de EL.

Extracción de injerto óseo. Se extrae de la cresta iliaca por la misma incisión, con electro cauterio para disminuir el sangrado transoperatorio. Utilizamos un cincel de Lexer gubio y curvo de 10 mm de diámetro. El hueso se talla en forma de lonjas entre tres y cuatro centímetros de longitud y se coloca en un recipiente metálico donde se le añade sangre de la zona cruenta del hueso iliaco. Aquí se pueden añadir los fragmentos de lámina y espinosas que se extraen al explorar el canal, para aumentar el volumen de hueso para injerto.

En la técnica de Candebat III el hueso peroné que será colocado transversalmente de la forma descrita, se extrae del miembro inferior seleccionado, que debe coincidir con el de mayor sintomatología preoperatoria. Este proceder se debe realizar en campo quirúrgico independiente.

Preparación del lecho receptor. Se prepara mediante decorticación posterior con cincel de Lexer o *Rongeur* de transversa a transversa. En ocasiones se puede realizar la decorticación con fresas de alta velocidad. De esta forma el injerto óseo (cresta enriquecida con sangre), queda en contacto con hueso esponjoso de las transversas y láminas. Así el potencial de fusión aumenta. Cuando existe gran defecto por la lamina extraída, se debe colocar un Gelaspon u otro material similar para poder colocar hueso en forma de puente entre los dos segmentos vertebrales vecinos.

Colocación del injerto óseo y fusión. El injerto se coloca posterolateral e intertransverso, en un área que abarca toda la zona instrumentada y se

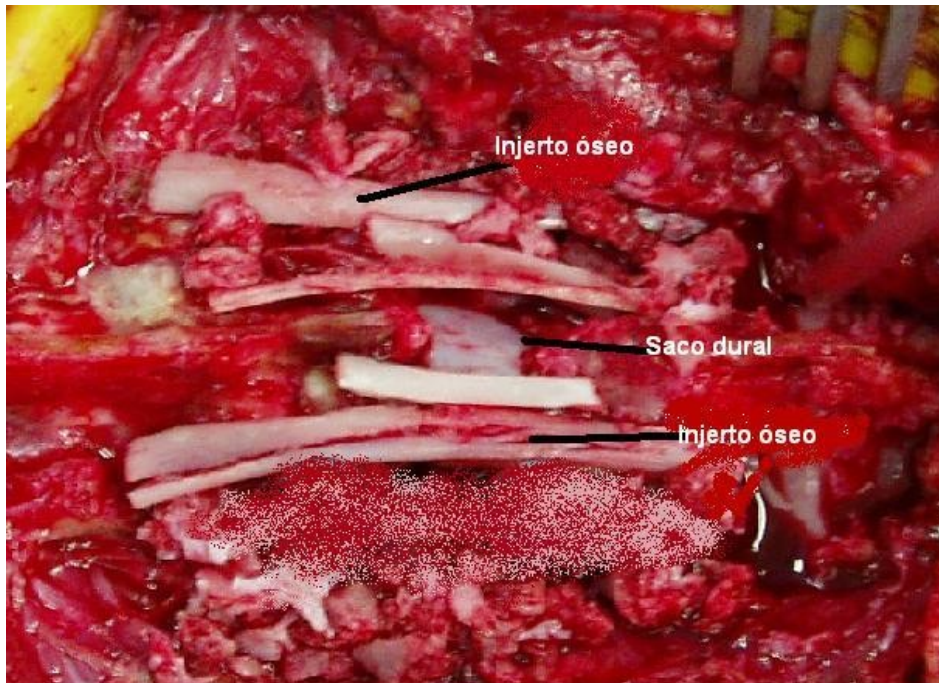


Fig. 28 Injerto óseo posterolateral.

potencializa la osteogénesis con la aplicación de sangre de la cresta Iliaca. (Figura 28).

Cierre quirúrgico. En un primer momento se cierra la cresta iliaca para facilitar la colocación de las suturas a este nivel. Se cierran músculo y fascia con puntos separados preferiblemente con sutura Vicril 2-0. En ambas zonas y debidamente identificadas se dejan drenajes de aspiración.

Antibioticoterapia. Según protocolo de actuación para la EL (Anexo7). Cefazolina 3 gramos con una primera dosis en el momento de la inducción anestésica. Después a las 2 horas y al cierre de la herida quirúrgica.

II.4 Tratamiento posoperatorio en la UCI y sala de hospitalización

El paciente continúa un control estricto en sala de recuperación-UCI las primeras 12 horas, fundamentalmente del medio interno y la monitorización neurológica por posible aparición de cambios neurológicos y/o sangrado asociado a coagulopatias que necesite reposición mediante transfusión de glóbulos, plasma o crioprecipitado. Es necesaria la discusión diaria, multidisciplinaria y personalizada del paciente, con la finalidad de anticiparse a las posibles complicaciones que pudieran ocurrir.

Cuidados en sala de Ortopedia y Traumatología. El seguimiento progresa en sala y se trataron oportunamente todas las complicaciones e interurrencias que presentaron los pacientes.

Tratamiento general. Dieta hiperproteica, condiciones higiénicas óptimas y atención psicológica según requerimientos.

Tratamiento farmacológico. Según protocolo de actuación (PA) para pacientes con EL en el posoperatorio.

Medicación analgésica. Duralgina 1 gr y Benadrilina 25 mg intramuscular (IM) cada 8 horas durante los primeros tres días.

Vitaminoterapia. Vitamina C 1-2 gramos al día; Vitamina A 25 000 unidades diarias; Vitamina E 50- 400 unidades internacionales (UI) diarias.

Anticoagulación profiláctica. Fraxiparina 0,3 ml subcutáneos diarios; Vendajes elásticos en los miembros inferiores.

El paciente se comienza a parar en cuanto las condiciones generales lo permiten, generalmente a los dos días. Cuando el estado de la herida mejora se coloca un

corsé de yeso y se abre una ventana en el corsé, para retirar los puntos de sutura a los 15 días de la operación. La inmovilización toracolumbar se mantiene por un período de tiempo que oscila entre 3 y 6 meses. Durante este lapso al paciente se le prohíbe sentarse y sólo se abre el yeso en las consultas de seguimiento para realizar las radiografías, o cuando no es tolerado por el paciente por aumento del peso corporal.

Estadía hospitalaria. Se cuantificó en días de hospitalización.

II.4.1 Seguimiento de los pacientes

La evaluación posoperatoria se realizó en la consulta de seguimiento según protocolo de actuación para EL sintomática (Anexo 7).

Se toman los índices clínicos en la hoja de datos y se anotan los resultados de las radiografías antero posterior y lateral tomadas en bipedestación. Se obtienen imágenes fotográficas de las radiografías y se almacenan con un hipervínculo en una hoja de cálculo *Microsoft Excel*.

Los estudios con Rx (laterales y dinámicos) de la columna lumbosacra en flexión máxima y extensión máxima con el paciente en bipedestación se realizaron en la consulta de seguimiento a los 6 meses.

La TAC fue indicada cuando existió duda de la fusión ósea.

II.5 Deontología médica. Consentimiento informado

Se considera el procedimiento en cuestión un tratamiento sobre bases científicas, teóricamente probadas y con un antecedente histórico de procedimientos que usan similares medios de osteosíntesis y abordajes quirúrgicos. Se solicitó la autorización a las autoridades institucionales y a los pacientes incluidos. Avalados además, por la patente de técnica y dispositivos para la instrumentación espinal, concedida al grupo de cirugía espinal del HHA (anexo 2).

El proyecto de investigación fue previamente aprobado por el consejo científico del Centro y los pacientes ofrecieron su consentimiento informado acorde con la Declaración de Helsinki.

Se tomó por escrito el consentimiento informado del paciente sobre su libre participación en el estudio y salida del mismo si así estimase, sin que se vean afectadas las relaciones médico paciente. Además, en este momento el paciente conocerá de las posibilidades actuales de tratamiento y la capacidad del médico y la Institución a que pertenece para afrontar cualquier complicación que derive del proceder quirúrgico.

De demostrarse que el paciente no ha comprendido, fue presionado para aceptar, o no fue correctamente informado, se anula la autorización y se le comunica al Comité de Ética del hospital (Anexo 8).

II.6 Procesamiento estadístico

El procesamiento de los datos se realizó utilizando una base de datos en Excel y mediante el programa SPSS versión 11.0.

Para el cumplimiento de los objetivos se calcularon números absolutos y porcentajes para las variables sexo, color de la piel, nivel topográfico de la lesión, tipo de profesión, síntomas prequirúrgicos, grado de desplazamiento vertebral, fusión ósea, nivel de instrumentación, evaluación del dolor, retorno al trabajo, evaluación de los resultados y tipo de complicación. Además se computó la media y desviación estándar para las variables sangrado intraoperatorio, tiempo quirúrgico y satisfacción del paciente.

Se aplicó la prueba de los signos (prueba no paramétrica) en las variables evaluación del dolor y grado de desplazamiento vertebral, para comparar porcentajes entre el pre y posoperatorio. También se realizó para la satisfacción del paciente la prueba de comparación de medias en muestras pareadas (pre y posquirúrgica) con varianzas desconocidas (estadígrafo t-student).

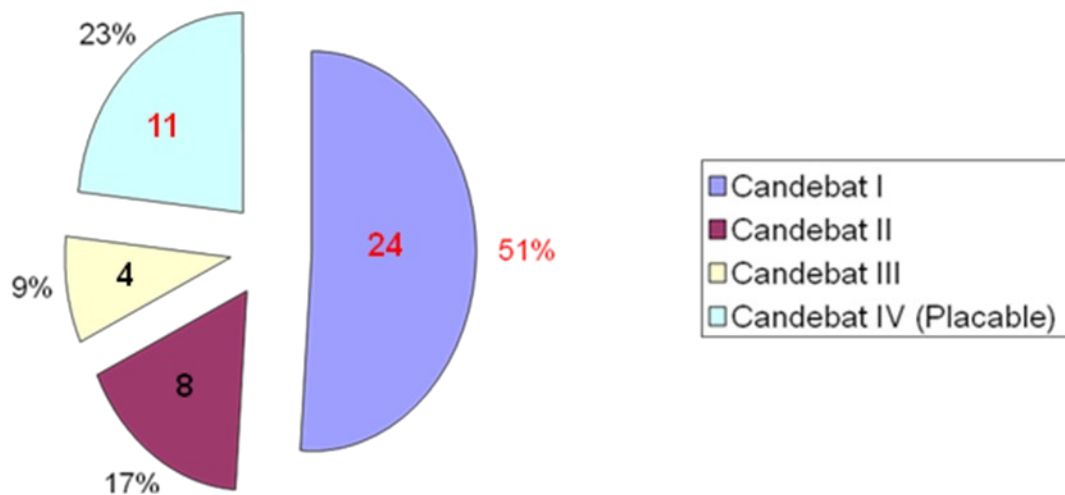
El nivel de significación utilizado para todas las pruebas de hipótesis estadísticas fue de $\alpha=0,05$. La información se presentó en tablas estadísticas y figuras que, junto con la redacción del informe final, se realizaron mediante el editor de texto Word para Windows XP.

III CAPITULO- RESULTADOS

III CAPITULO RESULTADOS

III.1 Evaluación de los enfermos

La evaluación clínico radiográfica de los pacientes con EL tratados con las técnicas de Candebat en el HHA se presenta en forma de tablas y gráficos. Nos ayudamos de métodos estadísticos para mostrar los resultados generales de estas instrumentaciones y poder interpretar cualquier valor con significación estadística. En esta serie de 47 pacientes, 24 de ellos (51,1%) fueron intervenidos por la técnica de Candebat I; 8 (17,0%) por Candebat II; 4 (8,5%) por Candebat III y 11 (23,4%) por la técnica de Candebat IV (Gráfico 1), (anexo 16)



III.1.1 Distribución por grupos de edades y por género de los enfermos

La edad media de los pacientes fue de 37,8 años, con una desviación estándar de 7,2. En relación al sexo, veintiséis pacientes (55,3%) pertenecían al sexo masculino y 21 (44,7%) al femenino. En la distribución por color de la piel

prevaleció la blanca con 32 pacientes (68,1 %), mientras que tenían la piel negra 15 pacientes 31,9%. Respecto al tipo de profesión 28 pacientes (59,5%) realizaban trabajos ligeros, mientras que 19 pacientes (40,4%) desempeñaban labores pesadas (Tabla 2).

Tabla 2. Distribución de pacientes según variables demográficas.

Variables demográficas		Técnicas de Candebat
Edad [media(DE)]		37,8(7,2)
Sexo [No (%)]	Masculino	26 (55,3)
	Femenino	21(44,7)
Color de la piel [No (%)]	Blanca	32(68,1)
	Negra	15(3,9)
Profesión [No (%)]	Trabajos pesados	19(40,4)
	Trabajos ligeros	28(59,9)

DE: desviación estándar.

Fuente. Planilla de recolección de datos

III.1.2 Valoración clínica y funcional

Las principales indicaciones para la cirugía fueron el dolor lumbosacro acompañado de la claudicación neurógena en el 100% de los pacientes operados. Además, todos los enfermos intervenidos por las técnicas de Candebat II y III presentaron ciatalgia (100%). Otros síntomas que se presentaron en el preoperatorio fueron la progresión de la deformidad y los trastornos neurológicos (Tabla 3).

Tabla 3. Distribución de pacientes, según tipo de técnica de Candebat y síntomas preoperatorios.

Técnicas de Candebat	Síntomas preoperatorios				
	Dolor Lumbosacro [No (%)]	Claudicación Neurógena [No (%)]	Ciatalgia [No (%)]	Daño Neurológico [No (%)]	Progresión Rápida [No (%)]
Candebat I (n=24)	24(100)	24(100)	20 (83,3)	1(4, 2)	1(4, 2)
Candebat II (n=8)	8(100)	8(100)	8 (100)	1(12, 5)	0
Candebat III (n=4)	4(100,0)	4(100,0)	4 (100,0)	0	0
Candebat IV (Placable) (n=11)	11(100)	11(100)	9 (81,8)	1(9, 1)	1(9, 1)

Fuente. Planilla de recolección de datos.

La Tabla 4 muestra la evaluación del dolor pre y posoperatorio, la cual fue realizada aplicando la escala propuesta por Denis (50;62). Se puede observar que sólo 6 pacientes tenían dolor grado 2 en el preoperatorio, el resto (41 pacientes) estaban en grado 3 y 4 (dolor severo). Después de la intervención quirúrgica se aprecia la mejoría en relación al dolor, ya que todos los pacientes pasaron a los grado 0 y 1 de la escala de Denis.

Se corrobora esta mejoría de los pacientes respecto al dolor a través de prueba de los signos, en la cual se evidencian diferencias estadísticamente significativas entre el dolor antes y después de la intervención quirúrgica ($p=0,000$). Sin embargo, al analizar las técnicas individualmente, en las de Candebat II y III no se encontraron diferencias estadísticamente significativas ($p=0,388$ y $p=0,354$

respectivamente), a pesar de que se observó que 8 de los 12 pacientes de ambas técnicas que se encontraban en grado 4, pasaron a grado 0 (sin dolor) y los 4 restantes a grado 1 (dolor ligero, ocasional y sin uso de medicamentos).

Tabla 4. Distribución de los pacientes, según tipo de técnica de Candebat y evaluación del dolor (Escala de Denis para el dolor).

Técnicas de Candebat	Dolor										P*
	Preoperatorio					Postoperatorio					
	0	1	2	3	4	0	1	2	3	4	
Candebat I	0	0	3	18	3	20	4	0	0	0	0,000
Candebat II	0	0	0	0	8	6	2	0	0	0	0,388
Candebat III	0	0	0	0	4	2	2	0	0	0	0,354
Candebat IV (Placable)	0	0	3	3	5	9	2	0	0	0	0,000
Total	0	0	6	21	20	37	10	0	0	0	0,000

*Prueba de los signos.

Fuente. Planilla de recolección de datos.

La incorporación laboral se recogió en la Tabla 5, a través de los criterios de la escala de Denis para el trabajo. Se aprecia que 41 pacientes (87,1%) de los 47 que se operaron con las 4 técnicas de Candebat se encuentran en grado 1 y 2, mientras que en los grados 3 y 4 sólo se halla el 12,7%, con 5 y 1 pacientes respectivamente. En relación a las técnicas de forma individual, en la de Candebat I se encuentran en grado 2 de Meyerding el 87% de los pacientes; en Candebat II (en los grados 1 y 2) el 75% de ellos; en Candebat III el 100% de los pacientes y en la de Candebat IV el 90,9% de los pacientes.

Tabla 5. Distribución de los pacientes, según tipo de técnica de Candebat y retorno al trabajo (Escala de Denis para el trabajo).

Técnicas de Candebat	Retorno al trabajo (Denis)			
	Grado 1 No (%)	Grado 2 No (%)	Grado 3 No (%)	Grado 4 No (%)
Candebat I (n=24)	0	21 (87,5)	2 (8,3)	1 (4,2)
Candebat II (n= 8)	2 (25,0)	4 (50,0)	2 (25,0)	0
Candebat III (n=4)	4 (100,0)		0	0
Candebat IV (Placable) (n= 11)	2 (18,2)	8 (72,7)	1 (9,1)	0
Total (N=47)	4(8,4)	37(78,7)	5(10,6)	1(2,1)

Fuente. Planilla de recolección de datos.

III.2 Resultados imagenológicos

III.2.1 Desplazamiento vertebral topografía de la lesión y fusión ósea

En la tabla 6 se muestra el nivel topográfico de la lesión, apreciándose que la 5ta. vértebra lumbar (L5) fue la más afectada en 37 pacientes para 78,6%, seguidos por la 4ta. vértebra lumbar (L4) en 10 pacientes 21,2% y por último un paciente (2,2%) presentó lesión en dos vértebras contiguas (L4 y L5). En las 4 técnicas de forma individual también la vértebra L5 fue la más reportada.

Tabla 6. Pacientes según tipo de técnica de Candebat y localización topográfica.

Técnicas de Candebat	Localización Topográfica					
	L4		L5		L4-L5	
	No	%	No	%	No	%
Candebat I (n=24)	7	29,2	17	70,8	0	0
Candebat II (n= 8)	1	12,5	7	87,5	0	0
Candebat III (n=4)	0	0	3	75,0	1	25,0
Candebat IV (Placable) (n= 11)	2	18,2	9	81,8	0	0
Total (N=47)	10	21,2	37	78,6	1	2,2

Fuente. Planilla de recolección de datos.

En la tabla 7 se observan los grados de desplazamiento vertebral preoperatorio, según la clasificación de Meyerding (14), existió un franco predominio de los grados 2 y 3, con 27 pacientes (57,4%) y 12 pacientes (25,5%) respectivamente. En la técnica de Candebat I predominó el grado 2 con 18 pacientes (75,0%); en Candebat II el grado 3 con 4 pacientes (50,0%); en Candebat III también el grado 3 con 2 pacientes (50,0%) y en la Candebat IV el grado 2 con 7 pacientes (63,7%). Se aprecia en la tabla 8 una mejoría en el grado de desplazamiento vertebral posoperatorio, ya que 36 pacientes según la clasificación de Meyerding se encuentran en el posoperatorio en el grado I. Quedaron nueve pacientes en grado II y dos en grado III, no hallándose ningún paciente en el grado IV. También se muestra cómo de 16 (34,0%) pacientes en grados altos (grados 3 y 4 de la clasificación de Meyerding) en el preoperatorio, sólo 2 (4,2%) permanecieron en este grupo después de la cirugía. La reducción del desplazamiento vertebral en el posoperatorio se evidenció a través de la prueba de los signos, la cual fue estadísticamente significativa en la serie completa ($p=0,000$) y de forma particular

en las técnicas de Candebat I ($p=0,000$), Candebat II ($p=0,016$) y Candebat IV ($p=0,001$).

Tabla 7. Distribución de pacientes, de acuerdo al tipo de técnica de Candebat y al grado de desplazamiento vertebral preoperatorio.

Técnicas de Candebat	Desplazamiento vertebral preoperatorio			
	Grado 1	Grado 2	Grado 3	Grado 4
	No (%)	No (%)	No (%)	No (%)
Candebat I (n=24)	3(12,5)	18(75,0)	2(8,3)	1(4,2)
Candebat II (n= 8)	1(12,5)	1(12,5)	4(50,0)	2(25,0)
Candebat III (n=4)	0	1(25,0)	2(50,0)	1(25,0)
Candebat IV (Placable) (n= 11)	0	7(63,7)	4(36,3)	0
Total (N=47)	4(8,4)	27(57,4)	12(25,5)	4(8,4)

Fuente. Planilla de recolección de datos.

Tabla 8. Distribución de pacientes, según tipo de técnica de Candebat y desplazamiento vertebral pre y postoperatorio.

Técnicas de Candebat	Meyerding Preoperatorio				Meyerding Posoperatorio				P*
	I	II	III	IV	I	II	III	IV	
Candebat I	3	18	2	1	21	2	1	0	0.000
Candebat II	1	1	4	2	4	4	0	0	0.016
Candebat III	0	1	2	1	2	1	1	0	0.125
Candebat IV (Placable)	0	7	4	0	9	2	0	0	0.001
Total	4	27	12	4	36	9	2	0	0.000

*Prueba de los signos

Fuente. Planilla de recolección de datos.

La fusión ósea (tabla 9 y anexo 16) se logró en 45 pacientes (85,1%) de forma anatómica y sólida, mientras que sólo en 2 pacientes (4,2%), se demostró pseudoartrosis en las radiografías dinámicas. En estos enfermos se utilizó la TAC

en reconstrucciones multiplanares, para el diagnóstico definitivo de la pseudoartrosis. La cirugía de revisión confirmó el diagnóstico en ambos pacientes.

Tabla 9. Distribución de los pacientes, según tipo de técnica de Candebat y grado de fusión ósea.

Técnicas de Candebat	Tipo de fusión ósea			
	Sólida		Pseudoartrosis	
	No	%	No	%
Candebat I (n=24)	23	95,8	1	4,1
Candebat II (n= 8)	8	100,0	0	0
Candebat III (n=4)	3	75,0	1	25,0
Placable (n= 11)	11	100,0	0	0
Total (N=47)	45	95,7	2	4,3

Fuente. Planilla de recolección de datos.

III.3 Resultados quirúrgicos

III.3.1 Tiempo quirúrgico

En la Tabla 10 vemos que la media del tiempo quirúrgico en las técnicas alternativas de Candebat fue de 3 horas y 54 minutos, con una desviación estándar de 1,10. Todas las técnicas oscilaron alrededor de esa media, excepto la de Candebat III que tiene una media de 4 horas con 38 minutos con una desviación estándar de 0,52.

Tabla 10. Distribución de pacientes, de acuerdo al tipo técnica de Candebat y tiempo quirúrgico.

Técnicas de Candebat	Tiempo Quirúrgico (horas, minutos)		
	Mínimo	Máximo	Media(DE)
Candebat I	2,30	4,30	3,30(0,58)
Candebat II	2,00	5,20	3,47(1,14)
Candebat III	3,20	4,30	4,38(0,52)
Candebat IV (Placable)	2,30	4,30	3.03(1.06)
Total	2,00	5,20	3,54(1,10)

Fuente. Planilla de recolección de datos.

III.3.2 Sangrado intraoperatorio

En la Tabla 11 se señala que el sangrado intraoperatorio en los diferentes tipos de técnicas de Candebat osciló entre 100 ml y 2000 ml. La técnica que presentó menos sangrado promedio intraoperatorio fue la de Candebat II con 350 ml y la de mayor pérdida sanguínea fue la de Candebat III con 475 ml; es decir, esta última reportó como media más de 100 ml que la de Candebat II.

Tabla 11. Distribución de pacientes, de acuerdo al tipo de técnica de Candebat y sangrado intraoperatorio.

Técnicas de Candebat	Sangramiento Intraoperatorio (ml)		
	Mínimo	Máximo	Media (DE)
Candebat I	150	800	365,41 (198,23)
Candebat II	200	600	350,0 (143,92)
Candebat III	350	2000	475,0 (104,08)
Candebat IV (Placable)	100	1200	410,0 (301,82)

Fuente. Planilla de recolección de datos.

III.3.3 Reintervenciones

En esta serie fueron reintervenidos tres pacientes 6,3%. Dos de las reintervenciones se realizaron en pacientes con pseudoartrosis. La otra cirugía de revisión fue realizada en un paciente con infección en planos profundos que después de una amplia limpieza quirúrgica, uso de drenajes de aspiración y antibioticoterapia, presentó una evolución satisfactoria sin retirar la instrumentación.

III.3.4 Estadía hospitalaria

La estadía hospitalaria posoperatoria osciló entre 5 y 7 días como promedio en nuestra serie sin existir diferencias significativas entre las distintas técnicas de Candebat.

III.3.4 Mortalidad, morbilidad y complicaciones quirúrgicas

Se reportaron las siguientes complicaciones, las más frecuentes fueron: la rotura del material de osteosíntesis en 5 casos (10,6%), pseudoartrosis en dos pacientes (4,2%) e infección profunda en un paciente (2,1%).

La rotura del material de osteosíntesis mostró algunas particularidades; predominó en la técnica de Candebat I con tres pacientes (6,4%) y no se presentó en la técnica de Candebat II.

La pseudoartrosis fue observada en pacientes con más de 30 años de edad. Uno de ellos tenía un desplazamiento preoperatorio grado 2 y se le había instrumentado con la técnica de Candebat I. La otra tenía grado 3 de desplazamiento preoperatoriamente y se había realizado la técnica de Candebat III. Ambos fueron reintervenidos y después de retirar el material de osteosíntesis, se demostró la zona de pseudoartrosis. En la paciente con grado 3 de Meyerding, el proceder quirúrgico se completo mediante una nueva instrumentación y fusión en 360 grados. En el otro paciente sólo se reinjertò posterolateral e intertransverso. Estos dos últimos evolucionaron satisfactoriamente en las consultas de control.

La infección profunda se presentó en una paciente operada con la técnica de Candebat III. Esta paciente sólo necesito limpieza quirúrgica y antibioticoterapia sin retirar la instrumentación. Tabla 12.

Tabla 12. Distribución de los pacientes, según tipo de técnica de Candebat y complicaciones.

Técnicas de Candebat	Tipo de complicaciones		
	Rotura del material de osteosíntesis No (%)	Infección profunda No (%)	Pseudo-Artrosis No (%)
Candebat I	3 (6,4)	0	1 (2,1)
Candebat II	0	0	0
Candebat III	1 (2,1)	1 (2,1)	1 (2,1)
Candebat IV (Placable)	1 (2,1)	0	0
Total	5 (10,6)	1 (2,1)	2 (4,2)

Fuente. Planilla de recolección de datos.

III.4 Seguimiento de los pacientes

El seguimiento en consulta se realizó por el equipo quirúrgico según protocolo de actuación en la EL (Anexo 4). Se anotaron los signos y signos evolutivos en la hoja de recolección de datos. Todos los datos se pasaron a la base de datos y se le anexan los estudios por imágenes evolutivos que se obtienen en consulta.

III.4.1 Grado de satisfacción

En la Tabla 13, se aprecia el grado de satisfacción de acuerdo a la escala de Prolo. Se observó cómo todas las técnicas se comportaron de forma similar. Cuando se aplicó la escala antes de la intervención quirúrgica, todos los pacientes tenían una media alrededor de 5 puntos y luego de operar ascendió entre 8 y 9 puntos. El grado de satisfacción de los pacientes mejoró. Además, existieron diferencias estadísticamente significativas entre el pre y posoperatorio en los 4 tipos de técnicas y en forma general.

La evaluación de los resultados fue buena en el 100% de los pacientes. Todos en el posoperatorio refirieron entre 8 y 10 puntos según la escala de Prolo.

Tabla 13. Distribución de los pacientes, según tipo de técnica de Candebat y satisfacción del paciente (Escala pronóstico de Prolo modificada).

Técnicas de Candebat	Satisfacción del paciente (Escala de Prolo)		P
	Preoperatorio Media(DE)	Postoperatorio Media(DE)	
Candebat I	5,37(0,82)	8,91(0,71)	0,000
Candebat II	5,12(0,35)	8,75(0,70)	0,000
Candebat III	5,5(0,57)	9,5(0,57)	0,002
Candebat IV (Placable)	5,27(0,78)	9,0(0,44)	0,000
Total	5,31(0,72)	8,9(0,65)	0,000

* Prueba t-student

DE: Desviación estándar.

Fuente. Planilla de recolección de datos.

IV CAPITULO- DISCUSIÓN

IV CAPITULO- DISCUSIÓN

IV.1 Aspectos generales

La conducta quirúrgica en la EL sintomática de etiología diversa, pero principalmente la espondilolítica, es un reto a los cirujanos ortopédicos del mundo, por los diversos factores que intervienen en una evolución satisfactoria.

Se plantea que sólo el 3% de las EL necesitan de cirugía principalmente en las denominadas de grados altos de desplazamiento vertebral. Los síntomas que justifican tratamiento quirúrgico, según la mayoría de los trabajos revisados son fundamentalmente el dolor, el desplazamiento progresivo, la presencia de daño neurológico y la claudicación neurógena (17;63-66). Los pacientes en nuestra serie se operaron fundamentalmente por síntomas preoperatorios que coinciden con los reportados en la bibliografía revisada, que no respondieron al tratamiento conservador por un tiempo igual o mayor a 6 meses, o que en el momento de presentación existió daño neurológico mayor(1;61;64;66;67).

Existe el concepto de una mayor incidencia de la espondilolistesis en el sexo masculino, porque generalmente realiza más esfuerzos físicos con la columna en flexión (25;61;68;69). No se comportó de esta forma en nuestro trabajo donde no se constataron diferencias estadísticas dependiendo del sexo.

Las personas de piel blanca son más afectadas por esta enfermedad, principalmente entre los nórdicos, esto en relación a la forma que adoptan los padres para manipular a los recién nacidos y a factores genéticos

(1;3;61). No tenemos diferencias estadísticamente significativas, en nuestro trabajo en relación al color de la piel. Esto puede estar en relación con el gran mestizaje que tiene la población cubana.

La edad del paciente influye en la planificación preoperatoria de la reducción del desplazamiento vertebral, ya que se reportan más complicaciones en los pacientes después de los 20 años de edad. Entre otras causas, por la falta de elasticidad de los tejidos blandos, como vasos sanguíneos y ligamentos. Además de los cambios estructurales que ocurren a nivel óseo que limitan la posibilidad de recolocar la vértebra problema en su sitio (56;70-72). La edad promedio de nuestros pacientes es superior a la media de autores como Burkus (62) y Muschik (73) y también superior a otros trabajos de series de casos que usan el alambre como medio de osteosíntesis que reportan edades inferiores a los 20 años (20;37;74).

Pensamos que la edad ósea es un factor importante para realizar instrumentaciones con alambres por las transversas como lo descrito por Scott o Johnson (8;36), pero la adición de tornillo faceto pedicular o transpedicular, como se realiza en las técnicas de Candebat (6) y de Ulibarri (19), hace que la estructura ósea de la transversa no reciba la tracción directa del alambre, de este modo se evita una ruptura por corte directo.

La mayor incidencia topográfica de la EL es a nivel de L5 y le siguen en frecuencia L4 y L3 o la combinación de ellas, pero es infrecuente a otro nivel y esto se debe a la biomecánica del segmento lumbo sacro, donde las fuerzas de cizallamiento ocurren a nivel del quinto espacio y más específicamente en la zona interarticular.

Para contrarrestar la fuerza de traslación anterior (20%-25% de las cargas) se necesita integridad del disco L5-S1, ya que este controla la extensión del movimiento. La dirección de la traslación esta condicionada por las carillas articulares (1). Por lo mencionado anteriormente esta variable tiene pocas modificaciones en la literatura y coincidimos con trabajos de otros autores (1;10;13;17;64;67;75;76).

IV.2 Abordaje y técnica quirúrgica

La vía de abordaje en la EL está condicionada por varios factores, unos dependen del enfermo, como el tipo de lesión, el grado de desplazamiento o la cirugía previa. Otros dependen del cirujano y son vinculados fundamentalmente a la familiarización que se tenga con determinada vía de acceso y la curva de aprendizaje.

El abordaje anterior tiene varios defensores en el mundo y autores como Marchetti (67), del Hospital Rizzoli, en Bologna, Italia, sólo realiza esta vía de acceso a la columna lumbosacra en la EL (77-79). Somos de la opinión que esta modalidad de abordaje tiene indicaciones más precisas y se necesita generalmente de los servicios de un cirujano general para realizar la exposición del raquis, sobre todo en los primeros momentos de la curva de aprendizaje. Además, este acceso tiene muchas complicaciones de importancia, como la eyaculación retrograda en el hombre (1;17;64;80).

El abordaje posterior permite actuar en todos las zonas con alteraciones anatómicas de la EL, fundamentalmente en el arco posterior y en el corpúsculo de Gill. Además de poder instrumentar en el pedículo vertebral que es la zona de

mayor resistencia de las vértebras. Existen suficientes opiniones en los trabajos publicados para tener esta vía de acceso como preferencia en nuestro trabajo (1;22;58;59;81-84). Además la experiencia acumulada en este abordaje con otras técnicas como la de Roy Camille, Spine Clip System e Infinity, hacen muy familiar el abordaje del pedículo y la resección de cuerpos vertebrales mediante corporectomías parciales o totales, que son los procedimientos más complejos de realizar desde atrás (58;59;70;83;85).

Los accesos combinados, anterior y posterior tienen mayor índice de complicaciones y no tenemos experiencia en su uso. También es criticado por muchos que lo consideran exagerado e innecesario (1;48;86;87).

Las instrumentaciones con alambres en la EL (entre las que se encuentran las técnicas de Candebat) que son la base fundamental de este trabajo de tesis, tienen muchas ventajas, como se reportan en publicaciones continuas por varios autores (8;19;25;88). Entre las ventajas, se señala la limitación de la instrumentación al segmento problema y la conservación de la movilidad en las vértebras vecinas. Principalmente en las reparaciones con métodos intra segmentarios. Además los implantes utilizados tienen bajo costo; es fácil de reproducir por cirujanos con entrenamiento en cirugía espinal; alto índice de satisfacción e incorporación precoz a sus actividades habituales, entre otras (22;43;45;89;90).

Con este trabajo se demostró que disminuye el riesgo de lesión neurológica, porque se eliminó pasar el alambre sublaminar (dentro del canal raquídeo), además de disminuir el sangrado peridural reportado por muchos autores (36;38).

La técnica de Candebat garantiza una mayor corrección y estabilidad al sistema de instrumentación, porque las vértebras son asidas por los pedículos, que es la zona de mayor resistencia y control biomecánico (22;91;92). Por esta razón, se le considera con mayores posibilidades que otras técnicas descritas como la del Mexicano Eduardo Luque (27), que usa las láminas como anclaje. También tiene una sujeción al hueso superior a la técnica de Drummond (63), que pasa los alambres por las espinosas.

Por estudios biomecánicos de resistencia ósea a la tracción del alambre en modelos similares como los publicados por Kemal (25), se demuestra que los alambres aún cuando traccionan directamente sobre el hueso de las transversas garantizan la estabilidad del segmento hasta que se establece la fusión ósea definitiva.

Existe el concepto de que los mejores resultados están relacionados con una reducción total para restablecer la anatomía de la zona (46;69;70;93-95). Opinamos que aunque la reducción es un factor importante, no siempre tiene una relación directa con buenos resultados funcionales. Pensamos que no es necesario lograr una reducción total, especialmente en pacientes portadores de EL después de la adolescencia, como son la mayoría de los pacientes de esta serie, porque los cambios que sufren las estructuras óseas, ligamentosas y vasculares en estos grupos de pacientes, conllevan gran riesgo de lesión en las grandes reducciones.

Otros autores, como Bradford y Boos (15;70), plantearon resultados superiores con la reducción parcial por la menor cantidad de complicaciones y menor

morbilidad asociada, con lo que coincidimos. En este trabajo se mostró que las técnicas de Candebat lograron reducir en un grado o más la listesis (desplazamiento), en la mayoría de los pacientes sometidos a estas técnicas quirúrgicas.

Basados en los estudios de Petraco (96), que la raíz nerviosa L5 sufre el 75% de la fuerza de tracción en la segunda mitad de la reducción vertebral, se plantea un margen de seguridad en la integridad funcional de la raíz L5 en la primera mitad de la reducción de la EL. Por lo que en las reducciones parciales el peligro de lesión nerviosa es escaso, ya que son maniobras que pueden considerarse seguras.

Grzegorzewski (97) tiene resultados favorables en pacientes con grados altos de EL, tratados con fusión *in situ* e inmovilización con yeso en forma de pantalón. Pensamos que en estos casos en los que no hubo reducción del desplazamiento, la eliminación de la movilidad anormal y la descompresión de las raíces nerviosas, son los responsables de la mejoría reportada en su serie.

Hemos observado en nuestros estudios que la alineación angular en el plano sagital es más importante que la reducción de la traslación. Cuando tenemos que realizar algún proceder de reducción en una espondilolistesis de alto grado preferimos la reducción de un grado y la corrección de la angulación ayudándonos de la maniobra descrita por Scaglietti (53).

Algunos autores defienden las reducciones vertebrales con instrumentaciones en todos los pacientes (59;70;98). Argumentan que tienen un mayor índice de fusiones vertebrales. Transfeldt (93), en sus trabajos de medicina basada en la

evidencia tipo V muestra resultados que sustentan la teoría anterior. Sin embargo, no hay estudios prospectivos a largo plazo que demuestren que las reducciones logradas, con estos procedimientos, son duraderas en el tiempo y no tienen pérdida de la reducción lograda. Aunque en las radiografías evolutivas se pueda ver aún masa de fusión ósea.

El número de niveles instrumentados y/o fusionados, influye en la evolución ulterior de los pacientes, ya que en la medida que se prologa la instrumentación y/o la fusión proximalmente, mayor rigidez tendrá la columna lumbosacra (59;82;98;99). Este cambio en la biomecánica normal de la región actúa sobre segmentos no tan móviles, y aumenta el proceso degenerativo discal que se observa en las zonas vecinas a las fusiones espinales, como se muestra en estudios seriados con IRM en T1 y T2, donde disminuye la intensidad de señales en los discos próximos a las fusiones e instrumentaciones (1;43;100-104).

Las instrumentaciones modernas usan generalmente 3 niveles vertebrales de anclaje (6 tornillos) y la fusión posterolateral alcanza tres o cuatro niveles según la localización de la espondilolistesis (62;105;106). Con la utilización del alambre como banda de tensión en forma intra o ínter segmentaría aplicadas en nuestro trabajo, sólo se incluyen uno o dos niveles vertebrales en la instrumentación. Esto preservaría segmentos móviles, que en otras instrumentaciones se comprometen. Esta es una de las ventajas de los métodos con alambre en forma de banda de tensión (técnicas de Candebat), sobre las conocidas como clásicas de tornillos pediculares de titanio (8;19;23;62;107-109).

Deguchi (22), en estudios biomecánicos para evaluar estabilidad en la zona de instrumentación, producida por los diferentes medios de osteosíntesis, fundamentalmente con tornillos y alambres, llegó a la conclusión de que la técnica de Buck (10) era superior al resto de las técnicas analizadas. Con la técnica de Buck aumentan las dificultades técnicas para la colocación del tornillo y este ocupa una porción de la zona de potencial reparación en la espondilolisis. Pensamos que las instrumentaciones con alambres y cables (como las técnicas de Candebat) asociados a los tornillos pediculares tienen una estabilidad potencializada por la proximidad de la osteosíntesis a la lesión anatómica de la EL, sin interferir con el espacio de hendidura de la reparación ósea. Además, tiene menos complicaciones y son más fáciles de utilizar, como reportan otros estudios (19;88).

Las técnicas de fusión ósea utilizadas actualmente en las instrumentaciones espinales se limitan en algunas publicaciones a cargar (rellenar con hueso) los espaciadores íntersomáticos que se colocan por vía anterior (ALIF), transforaminal (TLIF) o posterolateral (PLIF) (22;78;110-112). Pensamos que el potencial de fusión ósea se ve muy reducido con estos procedimientos y las instrumentaciones mantienen la estabilidad del sistema empleado. Esto produce una sobrecarga mecánica del material de osteosíntesis utilizado y como consecuencia fatiga del implante y aflojamiento por sobrecarga de la interfase tornillo hueso.

Cuando se realiza PLIF con hueso autólogo de cresta iliaca, aumenta la morbilidad en la zona donante, se incrementa el índice de lesión neurológica y dolor posquirúrgico, por la mayor tracción que se ejerce sobre las estructuras nerviosas

con las maniobras utilizadas en dicho proceder. Nosotros reservamos el proceder de PLIF para las reducciones de grandes desplazamientos asociados a radiculopatía y en casos de cirugía fallida para completar una fusión de 360°.

El injerto óseo en la fusión posterolateral se plantea que está sometido a fuerzas de tensión en distracción, que influyen desfavorablemente en la consolidación ósea (1;61). Sin embargo, en el injerto óseo ínter somático colocado por vía posterior (PLIF) ocurre lo contrario, ya que las fuerzas que se producen actúan en compresión (112;113).

IV.3 Tiempo quirúrgico, sangrado y estadía hospitalaria.

Pocos trabajos de la bibliografía revisada tienen como variables el tiempo quirúrgico y el sangrado transoperatorio. Poussa (114) reporta un tiempo quirúrgico promedio para la fusión posterolateral de 3,08 horas, mientras que para los pacientes que son instrumentados, como la serie que se presenta el tiempo era de 8,10 horas. Estas cifras son superiores a los valores que se recogen en este trabajo, con una media de tiempo quirúrgico, con las diferentes técnicas de 4,02 horas.

Pensamos que estas diferencias deben estar en relación con el mayor número de vértebras instrumentadas en sus series y la realización de grandes reducciones.

Otros factores prolongan el tiempo quirúrgico entre 40 y 50 minutos promedio, como la extracción del injerto óseo autólogo de la cresta iliaca. Para eliminar esta causa se debe contar con un banco de tejido y un departamento de criobiología, como reporta García (1), en el Hospital Juan Canalejo de la Coruña, Galicia,

España, que sólo usa hueso de banco, con una disminución notable del tiempo quirúrgico y de la morbilidad de la zona donante.

Transfeldt (93), tiene un promedio de pérdida sanguínea transoperatoria de 865 ml, en los casos fusionados y 2454 ml en las instrumentaciones espinales. Un análisis de esta variable en nuestros trabajos demostró que, tenemos menos pérdida sanguínea transoperatoria promedio (media de 447 ml) en todas las técnicas. Pensamos que contar con un equipo de anestesiólogos entrenados en cirugía espinal de alto riesgo, que utiliza técnicas de avanzada, además, poder emplear medicamentos antifibrinolíticos, como el ácido tranexámico, usado en todas las cirugías de alto riesgo que incluye la EL, son las razones principales para disminuir el sangramiento transoperatorio, que en ocasiones se hace incontrolable (1;115). En esta serie no se utilizó la máquina recuperadora de glóbulos ni la autotransfusión sanguínea.

IV.4 Evolución clínico y funcional

El alivio del dolor principal objetivo del tratamiento quirúrgico se evaluó por la escala de Denis (50), en el preoperatorio, posoperatorio inmediato y evolutivamente en las consultas de seguimiento. Se comportó similar a otros autores que usan este método de evaluación, como Beutler (116), Burkus (62) y Poussa (85;114). En nuestro trabajo todos los pacientes bajaron dos grados en la intensidad del dolor (Denis) y con la técnica de Candebat III la mejoría posoperatoria fue de 3,5 grados. La escala de Denis se considera práctica y de fácil aplicación en las consultas de seguimiento y es más versátil que otras

escalas que miden intensidad del dolor. Se empleó en la evaluación pre y posoperatoria de nuestros pacientes.

Thomas Zdeblick (48), reporta que la técnica de Gill (54) asociada a instrumentación, aumenta el retorno al trabajo anterior pero sin dar una cifra del número de pacientes que mantienen la profesión, los que cambian de puesto de trabajo y los que están incapacitados para realizar actividades laborales.

En nuestra serie, se incorporan el 87,1% (41) de los pacientes a sus labores anteriores. Además, 12,7% (6) cambian de puesto de trabajo y no se reportaron pacientes incapacitados para trabajar. La mayoría de los pacientes operados se incorporan a su trabajo anterior aún cuando se trata de labores que requieren de esfuerzos físicos de intensidad variable como los grado 1 y grado 2 de Denis. Estos resultados son superiores a los reportados por otros autores como Beutler (116), Sailhan (117), que tienen una incorporación laboral entre 72% y 85%.

La evaluación clínica (económico funcional), propuesta por Prolo (51), tiene en la actualidad muchos defensores entre los cirujanos espinales (Neurocirujanos y Ortopédicos), por lo fácil de aplicar y después reproducir las variables en distintos momentos del trabajo, además de poderse cotejar fácilmente en los estudios multicentro. Algunos como Pappas y Harrington (33;118), comparan esta escala con la de Glasgow (119), por ser universal y de gran utilidad objetiva, cuando se presentan los resultados de determinado trabajo.

Los resultados funcionales en nuestra serie con las diferentes técnicas quirúrgicas de Candebat, según la escala de Prolo modificada, fue similar a la publicada por autores como Poussa (85).

Nosotros usamos la escala de Prolo desde hace varios años, con una objetividad demostrada. Tenemos valores inferiores a 6 puntos promedio en el preoperatorio (malos) y un promedio superior a los 8,5 puntos por la escala de Prolo, en el posoperatorio. (Anexo 6).

IV.5 Morbilidad operatoria y reintervenciones

El número de complicaciones que se recogen en los distintos trabajos publicados es alto y muchas de ellas fatales para el paciente. Esto es debido, principalmente, a la alta complejidad de estos procedimientos quirúrgicos que requieren de una monitorización constante por el anesthesiólogo y en muchas ocasiones la cirugía se debe realizar en dos tiempos quirúrgicos o mediante doble abordaje, sobre todo cuando se trata de un paciente adulto, con gran desplazamiento vertebral (57;62;120;121). En nuestro trabajo no hemos tenido complicaciones fatales de muertes transoperatorias, secundarias a lesiones de vísceras o grandes vasos retroperitoneales, como se publican.

El déficit neurológico posquirúrgico, como el pie péndulo se reporta con mucha frecuencia, principalmente cuando se realizan maniobras de reducción con instrumentaciones extensas (85;116;122;123). No se reportan lesiones neurológicas en nuestra serie.

La rotura de alambres usados como material de osteosíntesis es una de las complicaciones frecuentemente encontradas, por lo que algunos autores recomiendan la seclusión o instrumentación con alambres sólo en pacientes jóvenes (10;15;23). De esta forma, la fusión en estos grupos de edades se

produce rápidamente, antes que la osteosíntesis se fatigue por los movimientos repetidos en flexión y extensión.

En este trabajo se observaron algunas complicaciones de esta índole y cinco pacientes (10,6%) presentaron rotura del material de osteosíntesis. Pensamos que la instrumentación, cuando se asocia a una buena masa de fusión ósea, logra mejores resultados porque las sollicitaciones de fuerzas sobre el material de osteosíntesis disminuyen.

La falta de consolidación ósea o pseudoartrosis se considera una de las complicaciones más temidas y reportadas por los cirujanos espinales, porque generalmente se asocia a síntomas residuales y redespazamiento vertebral. Por estas razones, con bastante frecuencia se necesita de cirugía de revisión de la masa de fusión (1;124). En las instrumentaciones de Candebar hubo dos pacientes (4,2%) con pseudoartrosis, que requirieron de cirugía de revisión y sólo un paciente fue necesario reinstrumentar. Estos índices de pseudoartrosis son mejores a los reportados por Buck (10), Bradford (15) y se encuentran dentro de los valores reportados por Transfeldt y Molinari (81;93).

Un factor en la aparición de la pseudoartrosis a que muchos autores le dan importancia, está relacionado con la cantidad de hueso a reseca en el proceso de exploración del canal, para dar solución a la estenosis concomitante frecuentemente asociada. Por esto, se plantea que el proceder de Gill (54), puede influir en el índice de fusión. Somos del criterio que no es determinante en la fusión ósea reseca el arco posterior en la EL (técnica de Gill), pues la mayor masa de fusión se logra a nivel ínter transverso e ínter somático, donde la

resección del arco no influye directamente. No se evidenció diferencias significativas en cuanto a índice de fusión y pseudoartrosis asociadas a la técnica de Gill en nuestra serie.

Para un mayor índice de fusión es determinante el tipo de hueso que se usa. Algunos autores refieren buenos resultados con el uso de hueso de banco. Esto tiene la necesidad de un área de criobiología desarrollada que garantice un hueso fresco con un índice de confiabilidad alto, como existe en otros centros de países desarrollados (1;125). Pensamos que el hueso de banco con las indicaciones antes mencionadas será la solución en el futuro para garantizar una fusión rápida. Nosotros utilizamos injerto óseo autólogo de la cresta iliaca asociado al potencial de crecimiento de las células madres de la médula ósea (se le añade sangre de la cresta iliaca al hueso extraído) en todos los pacientes, con resultados que se pueden considerar de buenos, según los criterios de evaluación clínicos radiográficos establecidos en el protocolo de trabajo.

IV.6 Grado de satisfacción

El grado de satisfacción de los pacientes fue evaluado siguiendo los criterios de Prolo (51) modificada. Se obtuvo un 100% de buenos resultados. Estos son superiores que los reportados por la mayoría de los autores. Debusscher (126), tiene 87% de buenos resultados y no reportó complicaciones en su serie. Songer (127), en un análisis a largo plazo tiene buenos resultados en 95% de los pacientes. Además, este autor refiere que todos los enfermos se incorporan a sus actividades normales y no reportó complicaciones.

IV.7 Análisis económico

Consideraciones estadísticas de distintos procedimientos quirúrgicos en pacientes con EL, hablan del valor exagerado que muchas técnicas con instrumentación tienen en el mercado internacional (11;12;128;129).

El tratamiento quirúrgico mediante laminectomía simple (en el tratamiento de la EL) tenía un costo estimado en 1992 de 14,700 dólares americanos. Una laminectomía y fusión, asumía un valor 21,500 dólares y ascendía a 30,200 dólares cuando además se añadió instrumentación espinal. El pago por día extra en la hospitalización fue calculado en 500 dólares y el costo de una reintervención por cualquier indicación médica incluyendo la infección profunda de la herida fue similar a una fusión sin instrumentación (21,500 dólares). Estos datos son publicados por Deyo (4;128) y en la actualidad estos valores son superiores por la devaluación que ha tenido el dólar en los últimos años(12).

Los estudios de Kuntz (11), de costos en la EL, instrumentadas y no instrumentadas, con valores de calidad de vida ajustada por año, muestra cifras que sobrepasan los 82 400 dólares por cirugía, precios inalcanzables para los pacientes que necesitan de instrumentación espinal por EL en los países pobres.

El costo aproximado de los implantes (tornillos y alambres) utilizados en una instrumentación de Candebat para un nivel vertebral (intrasegmentaria) es de 20 dólares americanos, en dos niveles 40 dólares y asciende a 60 dólares, cuando se instrumentan tres niveles (1;6). Estos valores son significativamente inferiores a las instrumentaciones espinales actuales.

IV.8 Limitantes de la técnica

La principal desventaja común a todas las instrumentaciones que utilizan alambres, es la pérdida de anclaje óseo por fractura de las transversas debido al efecto de corte del alambre. Esto es consecuencia de la tracción exagerada que se produce al tensar los hilos metálicos, para tratar de lograr reducciones importantes (8;15;36). La instrumentación que se presenta en esta tesis disminuye de forma notable la posibilidad de fracturas óseas, porque utiliza tornillos facetos pediculares o transpediculares que brindan un soporte óptimo para la tracción de la vértebra y mantiene las ventajas de esta modalidad terapéutica con alambre. Esto se debe a que el alambre no entra en contacto directo con el hueso y evita la fractura por efecto de corte (6). No se reportan en nuestra serie falta de anclaje óseo por extrusión del material de osteosíntesis como mencionan autores (23;36;43;88).

Otra de las desventajas es la imposibilidad de usar estudios por IRM en las técnicas con implantes en acero (como nuestro trabajo) por la gran cantidad de interferencias que se producen (1;103;104;130). Esto ocurre principalmente cuando no se utiliza el software apropiado. Estos programas para computadoras, también son muy costosos para ser adquiridos por la mayoría de los países.

CONCLUSIONES

1. Las técnicas de Candebat pueden ser utilizadas en la EL sintomática y dar continuidad al programa de tratamiento quirúrgico de pacientes que padecen de esta enfermedad.
2. Se lograron buenos resultados generales con un índice de satisfacción de 100% en todas las técnicas de Candebat según la escala de Prolo.
3. Se evidenció estadísticamente la diferencia entre el pre y posquirúrgico en el grado de desplazamiento y alivio del dolor, según las escalas de Meyerding y Denis con la utilización de las técnicas de Candebat.
4. Las complicaciones fueron escasas en las técnicas de Candebat, predominó el fallo del implante quirúrgico y la pseudoartrosis. No se presentó daño neurológico mayor, ni fallecido en esta serie.

RECOMENDACIONES.

1. Utilizar estas técnicas como métodos alternativos en la cirugía de la EL de diversa etiología en países como el nuestro con escasos recursos económicos donde es difícil la compra de estos materiales e implantes altamente costosos.
2. Por los resultados obtenidos recomendamos las técnicas de Candebat en la EL, principalmente en las de grados bajos.
3. Estandarizar el tratamiento de la EL mediante el uso de protocolos de actuación para esta enfermedad.

Producción científica del autor sobre el tema de la tesis.

1. Candebat CR, Rubinos RR, Echevarria RH, Fleites E. Instrumentación espinal transpediculo foraminal de Candebat. SILAC 1995; 3(2): 10-22.
2. Candebat CR, Echevarria RH, Candebat RR . Método y dispositivo para la instrumentación espinal. Certificado de autor de invención (patente). Ciudad de La Habana. Septiembre 2000.
3. Echevarria RH. Espondilolistesis. Protocolo. Reg. 2938-2006. ISBN 798 959-212-283-3.
4. Echevarria RH, Candebat CR, Valdez PO, Louit HA. Manejo de la Espondilolistesis con diferentes técnicas (ppt).<http://www.revistaciencias.com/secciones/Salud>.
5. Echevarria RH, Candebat CR, Candebat R, Valdez PO. Manejo de la Espondilolistesis con la técnica tornillo-alambre vástago de Candebat. http://www.ilustrados.com/documentos/eb_espondilolistesiscandebat.ppt.
6. Echevarria RH, Candebat CR, Valdez PO. Método alternativo en la Instrumentación espinal. Hosp.Clín.Quirúrg. "Hermanos Ameijeiras".2001 . <http://www.ilustrados.com/documentos/eb.Método alternativo espinal>.
7. Echevarria RH, Candebat CR, Candebat RR, Louit HA. Uso del Placable con tornillos pediculares en afecciones espinales. Novedosa técnica quirúrgica (ppt). <http://www.revistaciencias.com/secciones/Salud-2.html>.
8. Echevarria RH, Candebat CR, Rubinos RR. Complicaciones quirúrgicas de la técnica de Luque en la cirugía de la escoliosis. Tesis de Grado. 1988.

9. Candebat CR, Echevarria RH, Delgado RA. Espaciador Intersomático cervical. Revista Investigaciones Médico quirúrgicas 2006. 2 (8):11-17.
10. Echevarria RH, Candebat CR, Candebat RR. Vertebroplastia y cifoplastia. <http://www.ilustrados.com/documentos>.
11. Echevarria RH, Candebat CR, Candebat RR, Louit HA. Protocolo de actuación en traumatismos vertebro medulares. Cirugía del raquis. <http://www.ilustrados.com>.
12. Echevarria RH, Candebat CR, Louit HA. Manejo de los tumores espinales epidurales. <http://www.ilustrados.com/documentos/eb manejointumores espinales.zip>.
13. Agüero MO, Echevarria RH. Acido tranexámico como método farmacológico para reducir las perdidas sanguíneas perioperatorias en cirugía espinal mayor. Rev. Cub. Anest. Rean. 2004; 2 (2): 54-59.
14. Echevarria RH. Urgencias selectivas. Mieloradiculopatía espondilótica cervical. Protocolo. Reg. 2938-2006. ISBN 798-959-212-283-3.
15. Echevarria RH. Mieloradiculopatía espondilótica cervical. Protocolo. Reg. 2938-2006. ISBN 798-959-212-283-3.
16. Echevarria RH. Hernia discal lumbar. Protocolo. Reg. 2938- 2006. ISBN 798-959-212-283-3.
17. Echevarria RH. Traumatismos vertebro medulares. Protocolo. Reg. 2938-2006. ISBN 798-959-212-283-3.
18. Echevarria RH. Urgencias selectivas. Traumatismos raquimedulares. Protocolo. Reg. 2938-2006. ISBN 798-959-212-283-3.

19. Louit HA, Echevarria RH, Candebat CR. Tratamiento quirúrgico de los tumores de localización espinal (epidurales) No. Ref. 0019, ISBN 978-959-7158-78-3.
20. Echevarria RH, Candebat CR, Louit HA. Uso de la laminoplastia como tratamiento de la mielopatía espondilótica cervical. No. Ref. 0087. ISBN 978-959-7158-78-3.
21. Candebat RR, Candebat CR, Echevarria RH, Delgado A. Resultados funcionales del tratamiento quirúrgico de la escoliosis idiopática. No. Ref. 0086. ISBN 978-959-7158-78-3.
22. Echevarria R H. Tratamiento quirúrgico de la escoliosis idiopática. Manual de prácticas médicas del Hospital Clínico Quirúrgico Hermanos Ameijeiras. II Edición, Dic. 2008 (ISBN 978-959-212-392-2).
23. Echevarria R H. Tratamiento de la estenosis del canal lumbar. Manual de prácticas médicas del Hospital Clínico Quirúrgico Hermanos Ameijeiras. II Edición, Dic. 2008 (ISBN 978-959-212-392-2).
24. Echevarria R H. Vértebroplastia y Cifoplastia. Manual de prácticas médicas del Hospital Clínico Quirúrgico Hermanos Ameijeiras. II Edición, Dic. 2008 (ISBN 978-959-212-392-2).
25. Echevarria R H. Abordaje anterior de los tumores espinales epidurales. Manual de prácticas médicas del Hospital Clínico Quirúrgico Hermanos Ameijeiras. II Edición, Dic. 2008 (ISBN 978-959-212-392-2).
26. Echevarria R H. Tumores espinales. Manual de prácticas médicas del Hospital Clínico Quirúrgico Hermanos Ameijeiras. II Edición, Dic. 2008 (ISBN 978-959-212-392-2).

27. Echevarria R H. Traumatismos vértebro medulares. Manual de prácticas médicas del Hospital Clínico Quirúrgico Hermanos Ameijeiras. II Edición, Dic. 2008 (ISBN 978-959-212-392-2).
28. Echevarria R H. Hernia discal lumbar. Manual de prácticas médicas del Hospital Clínico Quirúrgico Hermanos Ameijeiras. II Edición, Dic. 2008 (ISBN 978-959-212-392-2).
29. Echevarria R H. Mínimo acceso en cirugía espinal. Manual de prácticas médicas del Hospital Clínico Quirúrgico Hermanos Ameijeiras. II Edición, Dic. 2008 (ISBN 978-959-212-392-2).
30. Echevarria R H. Espondilolistesis. Manual de prácticas médicas del Hospital Clínico Quirúrgico Hermanos Ameijeiras. II Edición, Dic. 2008 (ISBN 978-959-212-392-2).

Trabajos científicos relacionados con el tema, presentados en eventos nacionales e internacionales

1. La instrumentación segmentaria Sublaminar (Luque) en el Tratamiento Quirúrgico de la Escoliosis. Ciudad de la Habana del 11 al 12 de Julio de 1986. Hospital Clínico Quirúrgico Hermanos Ameijeiras.
2. Técnica de Luque en las Afecciones Espinales. Ciudad de la Habana, del 6 al 7 de Marzo de 1987.
3. Complicaciones Quirúrgicas de la Técnica de Luque en la Cirugía de la Escoliosis. Ciudad de la Habana 15 de Diciembre de 1990.
4. Cirugía del cuerpo y disco intervertebral. 27 Noviembre 1992. Hospital Luís Díaz Soto.
5. Complicaciones de la cirugía Espinal. 27 Noviembre 1992. Hospital Luís Díaz Soto.
6. El Peroné como alternativa de las placas A-O en la instrumentación transpedicular de la región toracolumbar. Ciego de Ávila del 20 al 21 de Abril de 1995.
7. Tratamiento quirúrgico de la espondilolistesis con la técnica de Roy Camille. Ciego de Ávila del 20 al 21 de Abril de 1995.
8. Técnica facetopedicular en el tratamiento de la escoliosis. Ciudad de la Habana, Centro de Eventos Ortopédicos del 11 al 15 de Noviembre de 1996.
9. Resultados del tratamiento quirúrgico de la artritis anquilopoyética. Ciudad de la Habana, Hospital Frank País del 11 al 15 de Noviembre de 1996.

10. Resultados del tratamiento quirúrgico de la cifosis por Sheuerman. Hospital Frank País del 11 al 15 de Noviembre de 1996.
11. Instrumentación facetopedicular con tornillo acanalado. Ciudad de la Habana, Centro Eventos Ortopédicos del 24 al 28 de Noviembre de 1997.
12. Técnica facetopedicular (Vídeo). Ciudad de la Habana, Centro Eventos Ortopédicos del 24 al 28 de Noviembre de 1997.
13. Tratamiento quirúrgico de la espondilolistesis. Ciudad de la Habana, Centro Eventos Ortopédicos del 23 al 27 de Noviembre de 1998.
14. Tratamiento quirúrgico de la espondilolistesis con la técnica del profesor Candebat. Ciudad de la Habana, Centro de Eventos Ortopédicos, 25 de Noviembre de 1999.
15. Manejo de la espondilolistesis, dos nuevas técnicas (Candebat I y II). Ciudad de la Habana, Centro Eventos Ortopédicos, 26 de Noviembre de 1999.
16. Manejo de la espondilolistesis con la técnica tornillo- alambre – vástago de Candebat. Ciudad de la Habana, Centro Eventos Ortopédicos 30 de Noviembre del 2001.
17. Método alternativo (Placable) en el manejo de las fracturas toraco- lumbares. Ciudad de la Habana, Centro de Eventos Ortopédicos, 30 de Noviembre del 2001.
18. Fracturas vertebrales inestables T-4, L-5 tratadas con procedimientos criollos. Ciudad de la Habana, Centro Eventos Ortopédicos, 21 de Noviembre del 2002.
19. Vertebroplastia, reporte preliminar. Ciudad de la Habana, Centro de Eventos Ortopédicos, 21 de Noviembre del 2002.

20. Uso del Placable en cirugía espinal. Hospital Hermanos Ameijeiras, 26 de Junio del 2003.
21. Manejo de la espondilolistesis con diferentes técnicas. IV Curso taller de cirugía espinal. 12 diciembre 2003. Clínica central Cira García. Ciudad de la Habana. Cuba.
22. Uso del placable (técnica de Candebat IV) en afecciones espinales. Hospital Hermanos Ameijeiras 18 de Julio de 2005.
23. Uso del placable (técnica de Candebat IV) en afecciones espinales. *Forum* municipal de ciencia y técnica. Septiembre 2005.
24. Fijación transpedicular en el raquis torácico. Valoración riesgo/beneficio. XXII Congreso de la sociedad Gallega de Cirugía Ortopédica y Traumatología. Verbum "Casa das Palabras". Vigo, Galicia , España.26- 27 de mayo 2006
25. Tratamiento quirúrgico de los tumores espinales. Congreso internacional de la sociedad cubana de ortopedia y traumatología. 18/23 de septiembre. 2006. Matanzas. Cuba.
26. Resultado funcional del tratamiento quirúrgico de la Escoliosis Idiopática. Congreso internacional de la sociedad cubana de ortopedia y traumatología. 18/23 de septiembre 2006. Matanzas. Cuba..
27. Tratamiento quirúrgico de los tumores espinales. Congreso internacional de la sociedad cubana de ortopedia y traumatología. Viñales 2007.
28. Resultado funcional del tratamiento quirúrgico de la escoliosis idiopática. Congreso internacional de la sociedad cubana de ortopedia y traumatología. Viñales 2007.

REFERENCIAS BIBLIOGRAFICAS

- (1) García Rodríguez LA. Conceptos básicos de la cirugía vertebral. Madrid: Panamericana; 2001.
- (2) Álvarez Cambra R. Tratado de cirugía ortopédica y traumatología. La Habana: Pueblo y Educación; 1986.
- (3) Deyo RA, Cherkin DC, Loeser JD, Bigos SJ, Ciol MA. Morbidity and mortality in association with operations on the lumbar spine. The influence of age, diagnosis, and procedure. J Bone Joint Surg Am 1992 Apr;74(4):536-43.
- (4) Roy-Camille R, Roy-Camille M, Demeulenaere C. [Osteosynthesis of dorsal, lumbar, and lumbosacral spine with metallic plates screwed into vertebral pedicles and articular apophyses]. Presse Med 1970 Jun;78(32):1447-8.
- (5) Candebat Candebat R, Rubinos Ruiz R, Echevarría Requeijo H, Candebat Rubio R, Fleites Marrero E. Instrumentación espinal transpedículo foraminal de Candebat (TPFC). SILAC 1995;3(2):10-22.
- (6) Candebat Candebat R, Candebat Rubio R, Fleites E, Echevarría Requeijo H, inventors; Método y dispositivo para la instrumentación espinal.2706. 2000 Sep 18.
- (7) Scott JHS. The Edinburgh repair of isthmic (Group II) spondylolysis. J Bone Joint Surg Br 1987;69:491.
- (8) Roy-Camille R, Berteaux D, Saillant J. [Unstable fractures of the spine. IV. Stabilization methods and their results. B. Surgical methods. 1. synthesis of the injured dorso-lumbar spine by plates screwed into vertebral pedicles]. Rev Chir Orthop Reparatrice Appar Mot 1977 Jul;63(5):452-6.
- (9) Buck JE. Direct repair of the defect in spondylolisthesis. Preliminary report. J Bone Joint Surg Br 1970 Aug;52(3):432-7.
- (10) Kuntz KM, Snider RK, Weinstein JN, Pope MH, Katz JN. Cost-effectiveness of fusion with and without instrumentation for patients with degenerative spondylolisthesis and spinal stenosis. Spine 2000 May 1;25(9):1132-9.
- (11) Wiltse LL, Newman PH, Macnab I. Classification of spondylolysis and spondylolisthesis. Clin Orthop Relat Res 1976 Jun;(117):23-9.

- (12) Meyerding HW. Spondylolisthesis; surgical fusion of lumbosacral portion of spinal column and interarticular facets; use of autogenous bone grafts for relief of disabling backache. *J Int Coll Surg* 1956 Nov;26(5 Part 1):566-91.
- (13) Bradford DS, Iza J. Repair of the defect in spondylolysis or minimal degrees of spondylolisthesis by segmental wire fixation and bone grafting. *Spine* 1985 Sep;10(7):673-9.
- (14) Louis R. Surgery of spondylolysis and spondylolisthesis in children. *J Bone Joint Surg Br* 1995;77B(Suppl 2):130.
- (15) Terry Canale S. *Campbell: cirugía ortopédica*. 9 ed. Madrid: Harcourt Brace; 1998.
- (16) Christensen FB. Lumbar spinal fusion. Outcome in relation to surgical methods, choice of implant and postoperative rehabilitation. *Acta Orthop Scand Suppl* 2004 Oct;75(313):2-43.
- (17) Ulibarri JA, Anderson PA, Escarcega T, Mann D, Noonan KJ. Biomechanical and clinical evaluation of a novel technique for surgical repair of spondylolysis in adolescents. *Spine* 2006 Aug 15;31(18):2067-72.
- (18) Hefti F. [Direct screw repair of spondylolysis with the hooked screw]. *Orthopade* 1997 Sep;26(9):769-73.
- (19) Ivancic GM, Pink TP, Achatz W, Ward JC, Homann NC, May M. Direct stabilization of lumbar spondylolysis with a hook screw: mean 11-year follow-up period for 113 patients. *Spine* 2003 Feb 1;28(3):255-9.
- (20) Pellise F, Toribio J, Rivas A, Garcia-Gontecha C, Bago J, Villanueva C. Clinical and CT scan evaluation after direct defect repair in spondylolysis using segmental pedicular screw hook fixation. *J Spinal Disord* 1999 Oct;12(5):363-7.
- (21) Luque ER, Cassis N, Ramirez-Wiella G. Segmental spinal instrumentation in the treatment of fractures of the thoracolumbar spine. *Spine* 1982 May;7(3):312-7.
- (22) Herbiniaux G. *Traite sur divers: accouchement laborieu et sur lês polipe de la matrice*. Bruxelles: The Boubers; 1782.
- (23) Killian HF. *De spondilolisthesi gravissimae pelvangustiae causa nuper detecta, commentatio anatomico-obstetrica*. Bonnae: Lit c Georgii; 1854.
- (24) zu Coblenz Z. Eine eigenthümliche angeborene Lordose, wahrscheinlich bedingt durch eine Verschiebung des Körpers des Lendenwirbels auf die vordere Fläche des ersten Kreuzbeinwirbel (Spondylolisthesis Kilian),

nebst Bemerkungen über die Mechanik dieser Beckenformation. Monatschr Geburts Frauenkr (Berlin) 1855;5:81-94.

- (25) Neugebauer FL. Contribution à la pathogénie et au diagnostic du bassin vicié par le glissement vertébral spondylolisthesis, par le Dr François Neugebauer (Reliure inconnue). Paris: H. Lauwereyns; 1884.
- (26) Hibbs RA. An operation for progressive spinal deformities: a preliminary report of three cases from the service of the orthopaedic hospital. 1911. Clin Orthop Relat Res 2007 Jul;460:17-20.
- (27) Harrington PR. Treatment of scoliosis. Correction and internal fixation by spine instrumentation. J Bone Joint Surg Am 1962 Jun;44-A:591-610.
- (28) Zindrick MR, Knight GW, Sartori MJ, Carnevale TJ, Patwardhan AG, Lorenz MA. Pedicle morphology of the immature thoracolumbar spine. Spine 2000 Nov 1;25(21):2726-35.
- (29) Zindrick MR, Wiltse LL, Doornik A, Widell EH, Knight GW, Patwardhan AG, et al. Analysis of the morphometric characteristics of the thoracic and lumbar pedicles. Spine 1987 Mar;12(2):160-6.
- (30) Johnson GV, Thompson AG. The Scott wiring technique for direct repair of lumbar spondylolysis. J Bone Joint Surg Br 1992 May;74(3):426-30.
- (31) Salib RM, Pettine KA. Modified repair of a defect in spondylolysis or minimal spondylolisthesis by pedicle screw, segmental wire fixation, and bone grafting. Spine 1993 Mar 15;18(4):440-3.
- (32) Hambly M, Lee CK, Gutteling E, Zimmerman MC, Langrana N, Pyun Y. Tension band wiring-bone grafting for spondylolysis and spondylolisthesis. A clinical and biomechanical study. Spine 1989 Apr;14(4):455-60.
- (33) Morscher E, Gerber B, Fasel J. Surgical treatment of spondylolisthesis by bone grafting and direct stabilization of spondylolysis by means of a hook screw. Arch Orthop Trauma Surg 1984;103(3):175-8.
- (34) Jakob G. [The operative treatment of the spondylolisthesis with compression screws (author's transl)]. Arch Orthop Unfallchir 1977 Dec 9;90(2):103-11.
- (35) Krag MH, Weaver DL, Beynon BD, Haugh LD. Morphometry of the thoracic and lumbar spine related to transpedicular screw placement for surgical spinal fixation. Spine 1988 Jan;13(1):27-32.
- (36) Carson WL, Duffield RC, Arendt M, Ridgely BJ, Gaines RW, Jr. Internal forces and moments in transpedicular spine instrumentation. The effect of

- pedicle screw angle and transfixation--the 4R-4bar linkage concept. *Spine* 1990 Sep;15(9):893-901.
- (37) Askar Z, Wardlaw D, Koti M. Scott wiring for direct repair of lumbar spondylolysis. *Spine* 2003 Feb 15;28(4):354-7.
- (38) Hambly MF, Wiltse LL. A modification of the Scott wiring technique. *Spine* 1994 Feb 1;19(3):354-6.
- (39) Louis R. Fusion of the lumbar and sacral spine by internal fixation with screw plates. *Clin Orthop Relat Res* 1986 Feb;(203):18-33.
- (40) Zdeblick TA. A prospective, randomized study of lumbar fusion. Preliminary results. *Spine* 1993 Jun 15;18(8):983-91.
- (41) Zimmerman MC, Gutteling E, Langrana NA, Lee CK. The biomechanical evaluation of a new fixation technique for spondylolysis using single and double tension-band wiring. *Bull Hosp Jt Dis Orthop Inst* 1989;49(2):131-9.
- (42) Denis F, Armstrong GW, Searls K, Matta L. Acute thoracolumbar burst fractures in the absence of neurologic deficit. A comparison between operative and nonoperative treatment. *Clin Orthop Relat Res* 1984 Oct;(189):142-9.
- (43) Prolo DJ, Rodrigo JJ. Contemporary bone graft physiology and surgery. *Clin Orthop Relat Res* 1985 Nov;(200):322-42.
- (44) Stagnara P. [Scoliosis in the adult]. *Rev Prat* 1983 Apr 21;33(23):1195-200, 1203.
- (45) Scaglietti O, Frontino G, Bartolozzi. Technique of anatomical reduction of lumbar spondylolisthesis and its surgical stabilization. *Clin Orthop Relat Res* 1976 Jun;(117):165-75.
- (46) Gill GG, Manning JG, White HL. Surgical treatment of spondylolisthesis without spine fusion; excision of the loose lamina with decompression of the nerve roots. *J Bone Joint Surg Am* 1955 Jun;37-A(3):493-520.
- (47) Dick JC, Jones MP, Zdeblick TA, Kunz DN, Horton WC. A biomechanical comparison evaluating the use of intermediate screws and cross-linkage in lumbar pedicle fixation. *J Spinal Disord* 1994 Oct;7(5):402-7.
- (48) Edwards CC, Bradford DS. Instrumented reduction of spondylolisthesis. *Spine* 1994 Jul 1;19(13):1535-7.

- (49) Lonstein JE, Denis F, Perra JH, Pinto MR, Smith MD, Winter RB. Complications associated with pedicle screws. *J Bone Joint Surg Am* 1999 Nov;81(11):1519-28.
- (50) Zielke K. [Special gouge forceps for spondylodesis of lumbar segments]. *Z Orthop Ihre Grenzgeb* 1971 May;109(2):344.
- (51) Zielke K, Stempel AV. Posterior lateral distraction spondylodesis using the twofold sacral bar. *Clin Orthop Relat Res* 1986 Feb;(203):151-8.
- (52) Sales de GJ, Vadier F, Cahuzac JP. Repair of lumbar spondylolysis using Morscher material: 14 children followed for 1-5 years. *Acta Orthop Scand* 2000 Jun;71(3):292-6.
- (53) Canale ST. *Ortopedia pediátrica*. México: Interamericana; 1994.
- (54) Burkus JK, Lonstein JE, Winter RB, Denis F. Long-term evaluation of adolescents treated operatively for spondylolisthesis. A comparison of in situ arthrodesis only with in situ arthrodesis and reduction followed by immobilization in a cast. *J Bone Joint Surg Am* 1992 Jun;74(5):693-704.
- (55) Drummond D, Guadagni J, Keene JS, Breed A, Narechania R. Interspinous process segmental spinal instrumentation. *J Pediatr Orthop* 1984 Aug;4(4):397-404.
- (56) Kemal UA, Yilmaz C, Altay M, Yavuz OY, Sinan BS. Subtransverse process wiring: a new technique of segmental spinal fixation of the thoracic spine or in the treatment of adolescent idiopathic scoliosis. *Spine* 2001 Nov 1;26(21):2392-6.
- (57) Dickman CA, Fessler RG, MacMillan M, Haid RW. Transpedicular screw-rod fixation of the lumbar spine: operative technique and outcome in 104 cases. *J Neurosurg* 1992 Dec;77(6):860-70.
- (58) Gaines RW. L5 vertebrectomy for the surgical treatment of spondyloptosis: thirty cases in 25 years. *Spine* 2005 Mar 15;30(6 Suppl):S66-S70.
- (59) Boos N, Marchesi D, Zuber K, Aebi M. Treatment of severe spondylolisthesis by reduction and pedicular fixation. A 4-6-year follow-up study. *Spine* 1993 Sep 15;18(12):1655-61.
- (60) Okuda S, Oda T, Miyauchi A, Haku T, Yamamoto T, Iwasaki M. Surgical outcomes of posterior lumbar interbody fusion in elderly patients. Surgical technique. *J Bone Joint Surg Am* 2007 Sep;89 Suppl 2 Pt.2:310-20.
- (61) Wood GW, Boyd RJ, Carothers TA, Mansfield FL, Rechline GR, Rozen MJ, et al. The effect of pedicle screw/plate fixation on lumbar/lumbosacral

autogenous bone graft fusions in patients with degenerative disc disease. Spine 1995 Apr 1;20(7):819-30.

- (62) Muschik M, Zippel H, Perka C. Surgical management of severe spondylolisthesis in children and adolescents. Anterior fusion in situ versus anterior spondylodesis with posterior transpedicular instrumentation and reduction. Spine 1997 Sep 1;22(17):2036-42.
- (63) Schlenzka D, Remes V, Helenius I, Lamberg T, Tervahartiala P, Yrjonen T, et al. Direct repair for treatment of symptomatic spondylolysis and low-grade isthmic spondylolisthesis in young patients: no benefit in comparison to segmental fusion after a mean follow-up of 14.8 years. Eur Spine J 2006 Oct;15(10):1437-47.
- (64) Nachemson A. The load on lumbar disks in different positions of the body. Clin Orthop Relat Res 1966 Mar;45:107-22.
- (65) Marchetti PG, Binazzi R, Briccoli A, Vaccari V, Borelli P, De ZM, et al. The surgical treatment of spondylolisthesis. Chir Organi Mov 1994 Jan;79(1):85-91.
- (66) Molinari RW, Bridwell KH, Lenke LG, Baldus C. Anterior column support in surgery for high-grade, isthmic spondylolisthesis. Clin Orthop Relat Res 2002 Jan;(394):109-20.
- (67) Escobar E, Transfeldt E, Garvey T, Ogilvie J, Graber J, Schultz L. Video-assisted versus open anterior lumbar spine fusion surgery: a comparison of four techniques and complications in 135 patients. Spine 2003 Apr 1;28(7):729-32.
- (68) Lee SH, Choi WG, Lim SR, Kang HY, Shin SW. Minimally invasive anterior lumbar interbody fusion followed by percutaneous pedicle screw fixation for isthmic spondylolisthesis. Spine J 2004 Nov;4(6):644-9.
- (69) Molinari RW, Sloboda JF, Arrington EC. Low-grade isthmic spondylolisthesis treated with instrumented posterior lumbar interbody fusion in U.S. servicemen. J Spinal Disord Tech 2005 Feb;18 Suppl:S24-S29.
- (70) Suk SI, Lee CK, Kim WJ, Lee JH, Cho KJ, Kim HG. Adding posterior lumbar interbody fusion to pedicle screw fixation and posterolateral fusion after decompression in spondylolytic spondylolisthesis. Spine 1997 Jan 15;22(2):210-9.
- (71) Zielke K, Pellin B. [Modification of the sacral bar in Harrington's instruments (author's transl)]. Arch Orthop Unfallchir 1974;80(1):63-70.

- (72) Poussa M, Schlenzka D, Seitsalo S, Ylikoski M, Hurri H, Osterman K. Surgical treatment of severe isthmic spondylolisthesis in adolescents. Reduction or fusion in situ. *Spine* 1993 Jun 1;18(7):894-901.
- (73) Fernandez-Fairen M, Sala P, Ramirez H, Gil J. A prospective randomized study of unilateral versus bilateral instrumented posterolateral lumbar fusion in degenerative spondylolisthesis. *Spine* 2007 Feb 15;32(4):395-401.
- (74) Margulies JY, Seimon LP. Clinical efficacy of lumbar and lumbosacral fusion using the Boucher facet screw fixation technique. *Bull Hosp Jt Dis* 2000;59(1):33-9.
- (75) Ogawa H, Nishimoto H, Hosoe H, Suzuki N, Kanamori Y, Shimizu K. Clinical outcome after segmental wire fixation and bone grafting for repair of the defects in multiple level lumbar spondylolysis. *J Spinal Disord Tech* 2007 Oct;20(7):521-5.
- (76) Bozarth GR, Fogel GR, Toohey JS, Neidre A. Repair of pars interarticularis defect with a modified cable-screw construct. *J Surg Orthop Adv* 2007;16(2):79-83.
- (77) Finkenberg J, Banta C, Cross GL, III, Dawson E, Gutzman D, Highland T, et al. Evaluation and analysis of patient outcomes with an intrasegmental fixation system in lumbar spinal fusion. *Spine J* 2001 Mar;1(2):102-8.
- (78) Floman Y, Margulies JY, Nyska M, Chisin R, Libergall M. Effect of major axial skeleton trauma on preexisting lumbosacral spondylolisthesis. *J Spinal Disord* 1991 Sep;4(3):353-8.
- (79) Deguchi M, Rapoff AJ, Zdeblick TA. Biomechanical comparison of spondylolysis fixation techniques. *Spine* 1999 Feb 15;24(4):328-33.
- (80) Transfeldt EE, Mehbood AA. Evidence-based medicine analysis of isthmic spondylolisthesis treatment including reduction versus fusion in situ for high-grade slips. *Spine* 2007 Sep 1;32(19 Suppl):S126-S129.
- (81) Dubousset J. Treatment of spondylolysis and spondylolisthesis in children and adolescents. *Clin Orthop Relat Res* 1997 Apr;(337):77-85.
- (82) Farcy JP, Weidenbaum M, Michelsen CB, Hoeltzel DA, Athanasiou KA. A comparative biomechanical study of spinal fixation using Cotrel-Dubousset instrumentation. *Spine* 1987 Nov;12(9):877-81.
- (83) Petraco DM, Spivak JM, Cappadona JG, Kummer FJ, Neuwirth MG. An anatomic evaluation of L5 nerve stretch in spondylolisthesis reduction. *Spine* 1996 May 15;21(10):1133-8.

- (84) Grzegorzewski A, Kumar SJ. In situ posterolateral spine arthrodesis for grades III, IV, and V spondylolisthesis in children and adolescents. *J Pediatr Orthop* 2000 Jul;20(4):506-11.
- (85) Schelenzka D, Poussa M. Severe spondylolisthesis in children: reduction versus fusion in situ. *J Bone Joint Surg Br* 1995;77B(Suppl 2):131.
- (86) Smith JA, Deviren V, Berven S, Kleinstueck F, Bradford DS. Clinical outcome of trans-sacral interbody fusion after partial reduction for high-grade l5-s1 spondylolisthesis. *Spine* 2001 Oct 15;26(20):2227-34.
- (87) Remes V, Lamberg T, Tervahartiala P, Helenius I, Schlenzka D, Yrjonen T, et al. Long-term outcome after posterolateral, anterior, and circumferential fusion for high-grade isthmic spondylolisthesis in children and adolescents: magnetic resonance imaging findings after average of 17-year follow-up. *Spine* 2006 Oct 1;31(21):2491-9.
- (88) Akamaru T, Kawahara N, Tim YS, Minamide A, Su KK, Tomita K, et al. Adjacent segment motion after a simulated lumbar fusion in different sagittal alignments: a biomechanical analysis. *Spine* 2003 Jul 15;28(14):1560-6.
- (89) Jeanneret B, Miclau T, Kuster M, Neuer W, Magerl F. Posterior stabilization in L5-S1 isthmic spondylolisthesis with paralaminar screw fixation: anatomical and clinical results. *J Spinal Disord* 1996 Jun;9(3):223-33.
- (90) Okuyama K, Kido T, Unoki E, Chiba M. PLIF with a titanium cage and excised facet joint bone for degenerative spondylolisthesis--in augmentation with a pedicle screw. *J Spinal Disord Tech* 2007 Feb;20(1):53-9.
- (91) Hanson DS, Bridwell KH, Rhee JM, Lenke LG. Dowel fibular strut grafts for high-grade dysplastic isthmic spondylolisthesis. *Spine* 2002 Sep 15;27(18):1982-8.
- (92) Harris BM, Hilibrand AS, Savas PE, Pellegrino A, Vaccaro AR, Siegler S, et al. Transforaminal lumbar interbody fusion: the effect of various instrumentation techniques on the flexibility of the lumbar spine. *Spine* 2004 Feb 15;29(4):E65-E70.
- (93) Arlet V, Jiang L, Steffen T, Ouellet J, Reindl R, Aebi M. Harvesting local cylinder autograft from adjacent vertebral body for anterior lumbar interbody fusion: surgical technique, operative feasibility and preliminary clinical results. *Eur Spine J* 2006 Sep;15(9):1352-9.

- (94) Poussa M, Remes V, Lamberg T, Tervahartiala P, Schlenzka D, Yrjonen T, et al. Treatment of severe spondylolisthesis in adolescence with reduction or fusion in situ: long-term clinical, radiologic, and functional outcome. *Spine* 2006 Mar 1;31(5):583-90.
- (95) Agüero Martínez MO, Echevarría Requeijo H. Ácido tranexámico como método farmacológico para reducir las pérdidas sanguíneas perioperatorias en cirugía espinal mayor. *Rev Cubana Anest Reanim* 2004;2(2):54-9.
- (96) Beutler WJ, Fredrickson BE, Murtland A, Sweeney CA, Grant WD, Baker D. The natural history of spondylolysis and spondylolisthesis: 45-year follow-up evaluation. *Spine* 2003 May 15;28(10):1027-35.
- (97) Sailhan F, Gollogly S, Roussouly P. The radiographic results and neurologic complications of instrumented reduction and fusion of high-grade spondylolisthesis without decompression of the neural elements: a retrospective review of 44 patients. *Spine* 2006 Jan 15;31(2):161-9.
- (98) Pappas CT, Harrington T, Sonntag VK. Outcome analysis in 654 surgically treated lumbar disc herniations. *Neurosurgery* 1992 Jun;30(6):862-6.
- (99) Sanfeliu V, Sune B. [Glasgow scale]. *Rev Enferm* 2002 Mar;25(3):57-8.
- (100) Ahn UM, Ahn NU, Buchowski JM, Garrett ES, Sieber AN, Kostuik JP. Cauda equina syndrome secondary to lumbar disc herniation: a meta-analysis of surgical outcomes. *Spine* 2000 Jun 15;25(12):1515-22.
- (101) Baker WC, Thomas TG, Kirkaldy-Willis WH. Changes in the cartilage of the posterior intervertebral joints after anterior fusion. *J Bone Joint Surg Br* 1969 Nov;51(4):736-46.
- (102) Jones AA, McAfee PC, Robinson RA, Zinreich SJ, Wang H. Failed arthrodesis of the spine for severe spondylolisthesis. Salvage by interbody arthrodesis. *J Bone Joint Surg Am* 1988 Jan;70(1):25-30.
- (103) de Loubresse CG, Bon T, Deburge A, Lassale B, Benoit M. Posterolateral fusion for radicular pain in isthmic spondylolisthesis. *Clin Orthop Relat Res* 1996 Feb;(323):194-201.
- (104) Ogilvie JW. Complications in spondylolisthesis surgery. *Spine* 2005 Mar 15;30(6 Suppl):S97-101.
- (105) Smith MD, Bohlman HH. Spondylolisthesis treated by a single-stage operation combining decompression with in situ posterolateral and anterior fusion. An analysis of eleven patients who had long-term follow-up. *J Bone Joint Surg Am* 1990 Mar;72(3):415-21.

- (106) Debusscher F, Troussel S. Direct repair of defects in lumbar spondylolysis with a new pedicle screw hook fixation: clinical, functional and Ct-assessed study. *Eur Spine J* 2007 Oct;16(10):1650-8.
- (107) Songer MN, Rovin R. Repair of the pars interarticularis defect with a cable-screw construct. A preliminary report. *Spine* 1998 Jan 15;23(2):263-9.
- (108) Deyo RA, Cherkin D, Conrad D, Volinn E. Cost, controversy, crisis: low back pain and the health of the public. *Annu Rev Public Health* 1991;12:141-56.
- (109) Arnold P, Winter M, Scheller G, Konermann W, Rumetsch D, Jani L. [Clinical and radiological isthmus reconstruction in lumbar spondylolysis and minimal spondylolisthesis]. *Z Orthop Ihre Grenzgeb* 1996 May;134(3):226-32.

Anexos

Anexo 1. Certificado de autor de innovación.

**CERTIFICADO
DE AUTOR
DE**

INNOVACION

EL Dr. Raúl Gómez Cabrera

EN USO DE SUS FACULTADES Y DE ACUERDO CON
LO ESTABLECIDO EN LAS DISPOSICIONES LEGALES VIGENTES,
CONCEDE EL CERTIFICADO No. 7/98


A: HECTOR ECHEVARRIA REQUELJO

TITULO: FIJACION ESPINAL FACETOPEDICULAR

AUTORES: Raúl Rodulfo Candebat Candebat
Ernesto Fleites Marrero
Raúl Romé Candebat Rubio
Lázaro Vila Valdés
Ramón Molina

DADO EN Ciudad Habana A 26 DE Octubre
DE 1998

NOMBRE FIRMA Y CURO.



Anexo 2. Certificado de autor de invención (patente).



REPÚBLICA DE CUBA



La Directora General de la Oficina Cubana de la Propiedad Industrial
en uso de sus facultades y de acuerdo con lo establecido
en las disposiciones legales vigentes,
concede el presente:

**CERTIFICADO DE AUTOR
DE INVENCIÓN**

(72) Autor (es) o coautor (es):

HECTOR HECHEVARRIA REQUELJO

(71) Solicitante(s): **HOSPITAL CLINICO QUIRURGICO "HERMANOS
AMELJEIRAS"** con domicilio legal en San Lázaro No. 701, entre
Belascoain y Marqués González, Centro Habana, Ciudad de La Habana,
República de Cuba.

(11) Certificado Nro. : **22 674**

Concedido por Resolución No. 2706/2000

(54) Título: **MÉTODO Y DISPOSITIVO PARA LA INSTRUMENTACION ESPINAL**

Dado en la Ciudad de La Habana, a 18 de septiembre de 2000.

Lic. América N. Santos Riveras
Directora General

Anexo 3. Costo de las instrumentaciones.

Tipo de Instrumentación	Valor de tornillos c/u	Valor de las barras c/u	Valor de los conectores c/u	Valor mínimo de la instrumentación (tres niveles)
Internacional (SCS)	\$500.00	\$200.00	\$100.00	\$3,500.00
Nuestra	\$8.00	\$3.00	\$2.00	\$78.00

Anexo 4. Modelo de recogida de los datos.

nombre paciente		1er apellido		2do apellido		número correlativo	
historia clínica		edad		sexo <input type="checkbox"/> masculino <input type="checkbox"/> femenino		profesión: _____ <input type="checkbox"/> exige esfuerzos <input type="checkbox"/> sedentaria	
dirección				barrio			
municipio		provincia		teléfono		correo electrónico	
antecedentes patológicos personales				antecedentes patológicos familiares			
<input type="checkbox"/> asma <input type="checkbox"/> diabetes <input type="checkbox"/> HTA <input type="checkbox"/> cáncer <input type="checkbox"/>				<input type="checkbox"/> asma <input type="checkbox"/> diabetes <input type="checkbox"/> HTA <input type="checkbox"/> cáncer <input type="checkbox"/> alergias <input type="checkbox"/> otras:			
<input type="checkbox"/> alergias							
<input type="checkbox"/> otras:							
cuadro clínico							
<input type="checkbox"/> lumbalgia		<input type="checkbox"/> cialgia <input type="checkbox"/> < 30 <input type="checkbox"/> 30-60 <input type="checkbox"/> > 60		<input type="checkbox"/> lumbociatalgia		<input type="checkbox"/> claudicación neurógena (en metros) <input type="checkbox"/> <100 <input type="checkbox"/> 100-200 <input type="checkbox"/> 200-400 <input type="checkbox"/> >400	
imágenes							
IRM <input type="checkbox"/> si <input type="checkbox"/> no				TAC <input type="checkbox"/> si <input type="checkbox"/> no			
mielografía <input type="checkbox"/> si <input type="checkbox"/> no				radiografía simple <input type="checkbox"/> si <input type="checkbox"/> no			
fotos (hipervínculo)							
mediciones especiales							
ángulo Meyerding <input type="checkbox"/> grado 1 <input type="checkbox"/> grado 2 <input type="checkbox"/> grado 3 <input type="checkbox"/> grado 4 <input type="checkbox"/> grado 5		ángulo sacro horizontal <input type="checkbox"/> < 30 <input type="checkbox"/> 30-60 <input type="checkbox"/> > 60		ángulo inclinación sacra <input type="checkbox"/> < 30 <input type="checkbox"/> 30-60 <input type="checkbox"/> > 60		ángulo Ferguson <input type="checkbox"/> < 60 <input type="checkbox"/> > 60	
tratamiento quirúrgico							
Operación propuesta				Operación realizada		Complicaciones transoperatoria	
fecha operación		perdidas trans operat.					
hipotensión controlada (ta en mm hg.) <input type="checkbox"/> no <input type="checkbox"/> sí: <input type="checkbox"/> <60 <input type="checkbox"/> 60-70 <input type="checkbox"/> >70				uso de hemoderivados (ml): <input type="checkbox"/> si <input type="checkbox"/> no <input type="checkbox"/> < 500 <input type="checkbox"/> 500- 1000 <input type="checkbox"/> > 1000		uso antifibrinolíticos tipo <input type="checkbox"/> si <input type="checkbox"/> no	
tipo cirugía o instrumentación <input type="checkbox"/> criolla <input type="checkbox"/> candebat 1 <input type="checkbox"/> candebat 2 <input type="checkbox"/> candebat 3 <input type="checkbox"/> candebat 4 <input type="checkbox"/> roy camille <input type="checkbox"/> otra:				tiempo quirúrgico <input type="checkbox"/> < 3 h <input type="checkbox"/> 3-6 h <input type="checkbox"/> > 6 h total TQ----- Sangramiento en ml-----		uso de drenajes <input type="checkbox"/> si <input type="checkbox"/> no cantidad (ml): <input type="checkbox"/> < 100 <input type="checkbox"/> 100-500 <input type="checkbox"/> > 500	
cirujanos		<input type="checkbox"/> dr. Héctor Echevarria <input type="checkbox"/> prof. Raúl Candebat		dr. Osvaldo Valdez		<input type="checkbox"/> otros:	
Complicaciones postoperatorias. <input type="checkbox"/> No <input type="checkbox"/> sí: ¿tipo?		evolución postoperatoria		estética lograda		corrección lograda	
		inmediata <input type="checkbox"/> buena <input type="checkbox"/> regular <input type="checkbox"/> mala		mediata <input type="checkbox"/> buena <input type="checkbox"/> regular <input type="checkbox"/> mala		<input type="checkbox"/> buena <input type="checkbox"/> regular <input type="checkbox"/> mala	
						<input type="checkbox"/> grado 1 <input type="checkbox"/> grado 2 <input type="checkbox"/> grado 3 <input type="checkbox"/> grado 4	
TIPO DE SEGUIMIENTO							
CONSULTA N°		fecha		EVOLUCIÓN			
1º consulta							

Anexo 5. Escala de Denis (dolor-trabajo).

Denis O	No dolor
Denis I	Dolor ligero, ocasional. No usa medicamentos
Denis II	Dolor moderado. Uso ocasional de medicación, no interfiere con su vida profesional, ni con las actividades diarias.
Denis III	Dolor moderado a severo, ausencias ocasionales al trabajo, cambios significativos en las actividades diarias.
Denis IV	Dolor severo y continuo, uso crónico de medicamentos para el dolor.
Denis T1	Retorna al trabajo anterior, aun fuerte y de grandes esfuerzos
Denis T2	Retorna al trabajo anterior sedentario, o aun fuerte con restricciones.
Denis T3	Incapaz de retornar al trabajo anterior, pero puede trabajar en otra función.
Denis T4	Incapaz de retornar al trabajo a tiempo completo
Denis T5	Incapaz de trabajar.

Anexo 6. Escala de Prolo (económico-funcional).

Puntos	Escala económica
E1	Completamente inválido
E2	No puede trabajar (no incluye trabajos domésticos o actividades de jubilación)
E3	Habilidades para trabajar, pero no en su ocupación anterior.
E4	Trabajo en su ocupación anterior parte del tiempo, o con <i>status</i> limitado
E5	Capaz de trabajar en su trabajo previo sin restricción alguna
Puntos	Escala funcional
F1	Incapacidad total (o peor que previo a la operación)
F2	Dolor ligero a moderado en espalda baja y ciático, o uno de ellos, o dolor igual a antes de operarse pero que permite realizar sus actividades diarias de vida.
F3	Poco dolor; puede realizar todas las actividades excepto deportes
F4	No dolor pero tiene una o más recurrencias de dolor en espalda baja o ciática en seis meses.
F5	Completamente recuperado, no episodios recurrentes de dolor en espalda baja, capaz de realizar todas las actividades previas deportivas.

**E= Económico F= Funcional. De 8-10 puntos = Buenos resultados.
De 5-7= Regulares resultados. Menos de 5 = Malos resultados**

Anexo 7. Protocolo de actuación para la espondilolistesis lumbosacra.

Objetivos.

- Estandarizar los procedimientos de diagnóstico y tratamiento de esta enfermedad
- Utilizar las clasificaciones de Meyerding, Wiltse, Denis y Prolo para la EL y poder recoger de forma uniforme, la información para la base de datos de Ortopedia y Traumatología.
- Realizar control periódico de los pacientes operados de espondilolistesis
- Mantener un continuo perfeccionamiento de las diferentes técnicas quirúrgicas y métodos alternativos que garanticen el tratamiento adecuado de nuestros pacientes.

Criterios de inclusión.

- Pacientes portadores de EL sintomática que no responden al tratamiento conservador por un periodo de 6 meses o más.
- Pacientes que tengan controladas las enfermedades de riesgo.
- Consentimiento informado de los riesgos del tratamiento quirúrgico.
- Equilibrio psicológico demostrado en consultas periódicas o en determinados casos por ínter consultas con el especialista de Psicología.

Criterios de exclusión.

- Enfermedades de riesgo descompensadas
- Trastornos psiquiátricos severos
- Exceso de peso corporal que ponga en riesgo la instrumentación.
- Mala calidad ósea que contraindique la osteosíntesis.
- Denegación al consentimiento informado.

Diagnóstico clínico.

- El síntoma fundamental es el dolor en la región lumbar, de intensidad variable, que se puede acompañar de ciatalgia (generalmente raíz L5), claudicación neurógena, y deformidad clínica característica, determinada por la contractura de la musculatura de las rodillas, que provoca una marcha muy específica en estos pacientes. En el niño predomina la contractura y la deformidad y en el adulto el dolor y la claudicación neurógena.

Diagnóstico imagenológico.

- Rx de columna lumbar, AP, lateral y oblicuas derecha e izquierda en bipedestación, para determinar el grado de deslizamiento de la vértebra problema. (clasificación de Meyerding)

- Radiografías dinámicas en flexión máxima y extensión máxima (bipedestación) para demostrar el grado de inestabilidad del segmento afectado.
- TAC, IRM o mielografía: para estudiar el canal y las raíces nerviosas, y descartar compresiones por discos.

Clasificación radiográfica (clasificación de Wiltse y McNab).

Displástica. Ístmica (elongativa, traumática y fractura aguda). Degenerativa.

Traumática. Patológica. Iatrogénica

Mediciones más usadas.

- **Grado de desplazamiento (Meyerding):** se logra mediante la división del borde superior de S1 en cuatro partes iguales:

Grado	% de desplazamiento
1	25 %
2	50 %
3	75 %
4	100 %
5	Si espondiloptosis o luxación total de la vértebra

- **Mediciones angulares.**

◁ deslizamiento	Técnica
Ángulo de deslizamiento (Boxal)	<ul style="list-style-type: none"> • Tangente al borde superior de S1 y • Tangente al borde inferior de L5*
Angulo sacro horizontal	<ul style="list-style-type: none"> • Tangente al borde posterior de S1 y • Una línea paralela a la horizontal
Angulo de inclinación sacra	<ul style="list-style-type: none"> • Tangente al borde posterior de S1 y • La vertical
Angulo de Ferguson (ángulo lumbo sacro)	<ul style="list-style-type: none"> • Tangente al borde posterior de S1 y • Tangente al borde superior de L5

(*) Si borde superior de S1 tiene forma de domo, tomar como referencia la perpendicular a la tangente al borde posterior de S1)

Conducta a seguir. En el niño.

- **Tratamiento conservador.**

- ⊕ Es el de elección.

- ⊕ Menos en los casos con: Espondilolistesis progresivas y espondilolistesis con más de 50 % de desplazamiento.

- **Tratamiento quirúrgico.**

- ⊕ En los pacientes donde ha fallado el tratamiento conservador con dolor persistente (por un periodo de tiempo de 6 meses o más)

- ⊕ Cuando es progresiva, demostrado en estudios radiográficos de seguimiento.(más de un grado al año)

- ⊕ En los casos con grado 2 ó más (50 % o más), en el momento de presentación.

- ⊕ En pacientes con un sacro vertical según la clasificación de Ferguson.

Cirugía en niños según el desplazamiento y el tipo de espondilolistesis.

Condicionales		Tipo de cirugía	
Sin daño neurológico o radiculopatía	Espondilolítica	Grado 1 y 2	●Fusión in situ
		Grado ≥ 2	●Fusión previa maniobra de reducción de Scaglietti e instrumentación o no
	Elongativa		●Fusión in situ intentando algún grado de reducción con la maniobra de Scaglietti
	Post quirúrgica		●Fusión e instrumentación para garantizar el mayor índice de fusión
Con daño neurológico o radiculopatía		●Proceder de forma similar al anterior y siempre explorar las raíces y el saco dural, tratando de reducir el desplazamiento en uno o más grados	
Con sacro vertical		●Intentar llevar a valores normales en el pre operatorio la inclinación sacra mediante tracciones progresivas con la pelvis en extensión, o ●En el transoperatorio con maniobra de Scaglietti	

En el adulto < de 60 años.

Cirugía según el desplazamiento y el tipo de espondilolistesis

Condicionales		Tipo de cirugía
Sin daño neurológico		
Espondilolítica c/vistas dinámicas (+) de inestabilidad		●Fusión e instrumentación con independencia del grado de deslizamiento
Degenerativa	Grado 1 y 2	●Fusión in situ
	Grado 3 y 4	●Fusión e instrumentación
Post quirúrgica		●Fusión e instrumentación en cualquier grado de deslizamiento si sintomática o progresiva
Patológicas		●Instrumentaciones asociadas a grandes reconstrucciones
Con daño neurológico		
Espondilolítica		●Descompresión, exploración y fusión con instrumentación
Degenerativa	Grado 1 y 2	●Descompresión, exploración y fusión; es posible no instrumentar
	Grado 3 y 4	●Instrumentación y si es posible, lograr algún grado de corrección con el proceder
Pos quirúrgica		●Exploración y descompresión, con instrumentación

En el adulto > de 60 años.

Cirugía según el desplazamiento y el tipo de espondilolistesis.

Condicionales		Tipo de cirugía
Sin daño neurológico		
Espondilolítica con grandes desplazamientos y síntomas compresivos		Descomprimir e instrumentar
Degenerativa	Grado 1 y 2	Descompresión y fusión, excepcionalmente instrumentación
	Grado 3 y 4	Descompresión y fusión; pensar en instrumentación si la calidad ósea lo permite
Post quirúrgica	Grado 1 y 2	Fusión in situ
	Grado 3 y 4	Fusión; valorar la instrumentación
Con daño neurológico		
Espondilolítica	Grado 1 y 2	Descompresión y fusión; se puede valorar la instrumentación
	Grado 3 y 4	Descompresión, fusión e instrumentación
Degenerativa	Grado 1 y 2	Descompresión y fusión
	Grado 3 y 4	Descompresión, fusión y valorar instrumentación

Tipos de instrumentación.

Técnica	Modalidad	Tipo de cirugía	Indicaciones
Transpedicular o faceto pedicular o instrumentaciones tornillo-alambre) (variables Candebat 1, 2, 3 y placable)	Candebat 1	Bandas de tensión faceto pedicular (intra e inter segmentaria)	Grado 1 y 2
	Candebat 2	Tornillos faceto pediculares con marco de Luque	Grado 2 y 3
	Candebat 3	Tornillos faceto pediculares en vértebras vecinas, con transpediculares en vértebra problema y peroné transversal cabalgando sobre un marco Luque	Grado 3 o más
	Candebat 4 (Placable)	Tornillos transpediculares con medio de unión en forma de alambres trenzados que hacen la función de placa y de cable por su propia estructura	En cualquier grado de desplazamiento

Estas técnicas se usan según los grados, con independencia de su etiología, aunque en ocasiones, por razones muy discutidas y como medida de tratamiento, se pudieran emplear en otros estadios de espondilolistesis, pero no sería un caso que cumpla con los requisitos del protocolo de estudio.

Tipos de fusión.

Fusión	Indicación
Posterolateral e inter transversa	●En todos los grados de espondilolistesis.
PLIF	●Excepcionalmente se usa, solo como complementario de fusión 360°
360 grados	●En casos con grandes desplazamientos y en cirugías fallidas para aumentar el índice de fusiones.

Estudios en el pre operatorio.

- Rx de tórax.
- Pruebas funcionales respiratorias.
- ECG.
- Ecocardiograma.
- EMG, cuando se investiga una lesión neurológica de tipo compresiva.
- Ultrasonido (US) de abdomen para descartar patología de vísceras y grandes vasos.
- Estudios de laboratorio. Hemograma con diferencial, Glicemia, Creatinina, Proteínas totales, Albúmina, TGP, TGO, Serología (VDRL), HIV, Grupo y factor, Citoria, Coagulograma completo, Eritrosedimentación.

Condiciones para la operación.

- Mesa operatoria con posibilidades de cambio de posición:
 - ⊕ Posición en 4 soportes con la posibilidad de extender las caderas en el momento de la instrumentación.

- Anestesiólogos entrenados en el manejo de este tipo de pacientes.
 - ⊕ Técnicas de avanzada en anestesia como la hipotensión controlada, hemodilución y medicación antifibrinolítica.
- Medicamentos y soluciones endovenosas para disminuir el sangrado transoperatorio, como el ácido tranexámico y los derivados sintéticos del plasma del tipo del haemacel u otro.

Descripción de la técnica quirúrgica.

- Paciente en decúbito prono sobre 4 soportes, teniendo el abdomen libre para disminuir el sangrado transoperatorio.
- Abordaje posterior centrado en la vértebra problema, esqueletizando un segmento arriba y otro abajo, mediante liberación cuidadosa de la musculatura paravertebral hasta tomar las apófisis transversas.
- Mediante el amplificador de imágenes se localiza el pedículo y se coloca un explorador de forma transitoria, que después sirve de guía al tornillo pedicular, orientándolo según el tipo de instrumentación a realizar.
- Exploración del canal raquídeo, del saco dural y de las raíces nerviosas y se comprueba la relación de estos elementos con los tornillos pediculares.
- Antes de ensamblar la instrumentación con los medios de unión, se extienden las caderas, mediante la maniobra descrita por Scaglietti (53).
- Después de documentar la posición y estabilidad de la instrumentación con radiografías AP y lateral tomadas en chasis 14 por 17 pulgadas, se extrae

abundante injerto óseo de las crestas iliacas por el mismo abordaje y se coloca posterolateral e intertransverso, en un lecho preparado cuidadosamente.

- El cierre de la herida se hace, de forma hermética, sobre drenajes de aspiración, separados para la cresta y la zona instrumentada.
- Antibioticoterapia profiláctica, según protocolo establecido. Cefazolina, 1 g vía endovenosa (EV), al momento de la inducción, a las 2 horas de operación, y al cerrar de la herida quirúrgica.

Posoperatorio.

- En sala de recuperación confortable para dar seguimiento y facilitar la monitorización del paciente luego de una cirugía de alto riesgo.
- Mantener los drenajes por 24 a 48 horas o hasta que tenga menos de 50 mL en el colector en las 24 horas previas.
- Reposar en cama en las primeras 48 horas, insistiendo en la fisioterapia cardiopulmonar y los cuidados antiescaras.
- Colocar corsé de yeso toracolumbar cuando el paciente se incorpora y es capaz de mantenerse de pie por más de 30 minutos. Este se debe usar por un periodo de tiempo entre 3 y 6 meses. No sentarse mientras usa el corsé de yeso.

Seguimiento.

Consultas de seguimiento	1 ^a	2 ^a	3 ^a	Otras
Tiempo →	3 meses	6 meses	12 meses	Anual según protocolo

- En la consulta a los 3 meses se evalúa, el estado general y se realizan radiografías en bipedestación, además se comprueba el estado del corsé de yeso.
- A los 6 meses se retira el yeso y se hacen nuevos estudios radiográficos en bipedestación AP y lateral, para demostrar el estado del injerto óseo y se determina si existe fusión. El diagnóstico se establece cuando hay paso de trabéculas óseas y continuidad del injerto en ambas vistas. Si existe duda se pueden hacer estudios dinámicos con radiografías en flexión y extensión máximas. En este momento es posible dejar al paciente sin soporte externo y se aconseja comenzar a sentarse de forma progresiva en periodos que no superen los 30 minutos. En algunos pacientes con trabajos de pocas solicitaciones de fuerza es posible comenzar las labores en este momento.

Evaluación y control.

Indicadores de estructura		UD	Plan	Bueno *	Regular **	Malo ***
Recursos humanos	Ortopédico especializados en cirugía espinal	Servicio	4			
	Psicólogo	x Paciente	1			
	Personal entrenado (anestesiista, técnico, instrumentista, etc.)	Grupo	>95%			
Recursos materiales	Set de cirugía columna	Set	1			
	Medios de fijación espinal en titanio por paciente.	Módulo	1			
	Equipos de amplificador de imágenes.	UD	1			
Organizativos	Planilla recogida datos del PA	UD	1			
	Base de datos electrónica	UD	1			
Indicadores de procesos		UD	Plan	Bueno *	Regular **	Malo ***
Aplicar evaluación clínico-radiológica estandarizada (supervisa personal más calificado)		%	> 95%			
Control en consulta según PA		%	> 95%			
Firma del consentimiento informado		x Paciente	100 %			
Estadía pre operatoria		Días	< 3			
Estadía post operatoria		Días	< 7			
Indicadores de resultados		UD	Plan	Bueno ****	Regular ****	Malo ****
% Complicaciones (totales)		%	< 28 %			
% Complicaciones neurológicas		%	< 10 %			
Reducción \geq 1º del desplazamiento vertebral en las instrumentaciones.		%	> 95 %			
% Consolidación de fusión ósea		%	> 80 %			

Bueno = >95 % del Plan; Regular = 90-94 % del Plan; Mal = <90 % del Plan.

Información a pacientes y familiares.

- Información a pacientes y familiares
- Mediante el consentimiento informado a pacientes y familiares hacer una práctica diaria para un mejor conocimiento de cada enfermedad y de las complicaciones.

Anexo 8. Consentimiento informado.

- Nombre del paciente.....
- Nombre del médico que le informa.....
- Fecha.....

Usted tiene derecho a conocer el procedimiento al que va a ser sometido y las complicaciones más frecuentes que ocurren. Este documento intenta explicarle todas estas cuestiones; léalo atentamente y consulte con su médico todas las dudas que le se le planteen. Le recordamos que, por imperativo legal, tendrá que firmar, usted o su representante legal, el consentimiento informado para que podamos realizarle dicho procedimiento.

1. Descripción del procedimiento

La intervención consiste en la fusión con instrumentación de columna vertebral (implantes metálicos como barras, alambres y tornillos) y aporte de injerto óseo procedente de las propias vértebras y, en su caso, de las crestas iliacas propias o de banco de tejido. Su objetivo es aliviar el dolor y mejorar la función alterada por la enfermedad o alteración vertebral. Este proceder es una modificación a una técnica quirúrgica se ha realizado con anterioridad y tiene un amplio margen de seguridad.

2. Consecuencias seguras

Durante la operación existe una pérdida sanguínea que puede requerir transfusiones. La intervención requiere la separación de músculos y la extirpación de diferentes estructuras ligamentosas o discales, así como de superficies o elementos óseos y produce dolor variable en la zona operada que

tiende a mejorar con el tiempo. Tras la intervención puede precisar reposo en cama durante un tiempo variable, así como el uso posterior de un corsé y limitación de la actividad física. La intervención precisa de Anestesia que será valorada por el servicio de Anestesiología.

3. Riesgos típicos del procedimiento

- Toda intervención quirúrgica lleva implícitas una serie de complicaciones comunes y potencialmente serias, que podrían hacer variar la técnica operatoria programada, requerir tratamientos complementarios, tanto médicos como quirúrgicos, así como un mínimo porcentaje de mortalidad.
- Obstrucción venosa con formación de trombos, hinchazón de la pierna correspondiente y en raras ocasiones se complica con dolor torácico y dificultad respiratoria (embolia pulmonar) que puede conducir a la muerte.
- Infección de la herida quirúrgica superficial o profunda.
- Rotura de la duramadre y pérdida de líquido cefalorraquídeo.
- Lesión medular o de raíces nerviosas con secuelas neurológicas motoras (parálisis o disminución de fuerza), sensitivas (pérdida o alteración de la sensibilidad), pérdida de control de esfínteres o impotencia.
- Lesiones vasculares. Hematomas
- Parálisis intestinal (Íleo paralítico), infección pulmonar, infección urinaria.
- Pseudoartrosis (no consecución de la artrodesis), rotura del material implantado.
- Contracturas musculares. Dolor local permanente.

- Errores en la colocación de los implantes que necesite remover la instrumentación, o variar su posición en otro tiempo quirúrgico.
- En el caso de utilizar injerto óseo de cadáver, posible transmisión de las enfermedades virales que pudiera padecer el donante

4. Riesgos personalizados.....

5. Posibles alternativas

Como alternativa al tratamiento quirúrgico, dependiendo de cada caso, se puede usar un corsé, realizar tratamiento rehabilitador y tomar medicamentos analgésicos.

6. Declaración de consentimiento

Declaro que he sido informado por los médicos de los riesgos de la **instrumentación de columna y artrodesis vertebral** y que me han explicado las posibles alternativas. Estoy satisfecho(a) con la información recibida, he podido formular todas las preguntas que he creído conveniente y me han aclarado todas las dudas planteadas.

En consecuencia doy mi Consentimiento para la realización de la intervención

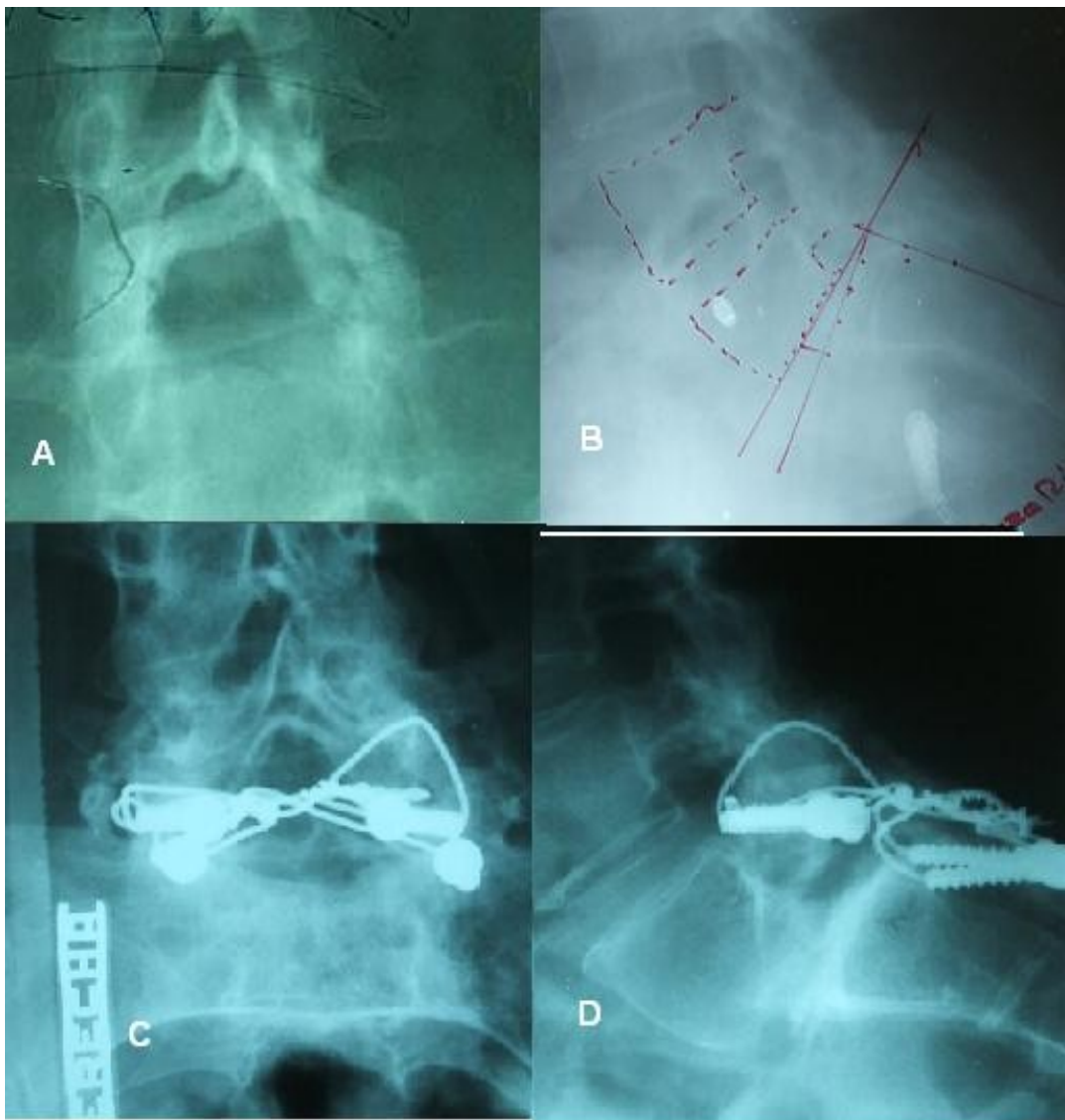
Firma del paciente..... Firma del médico.....

Nombre del representante legal en caso de incapacidad del paciente con indicador del carácter con el que interviene (padre, madre, tutor, etc.) Firma:

7. Revocación

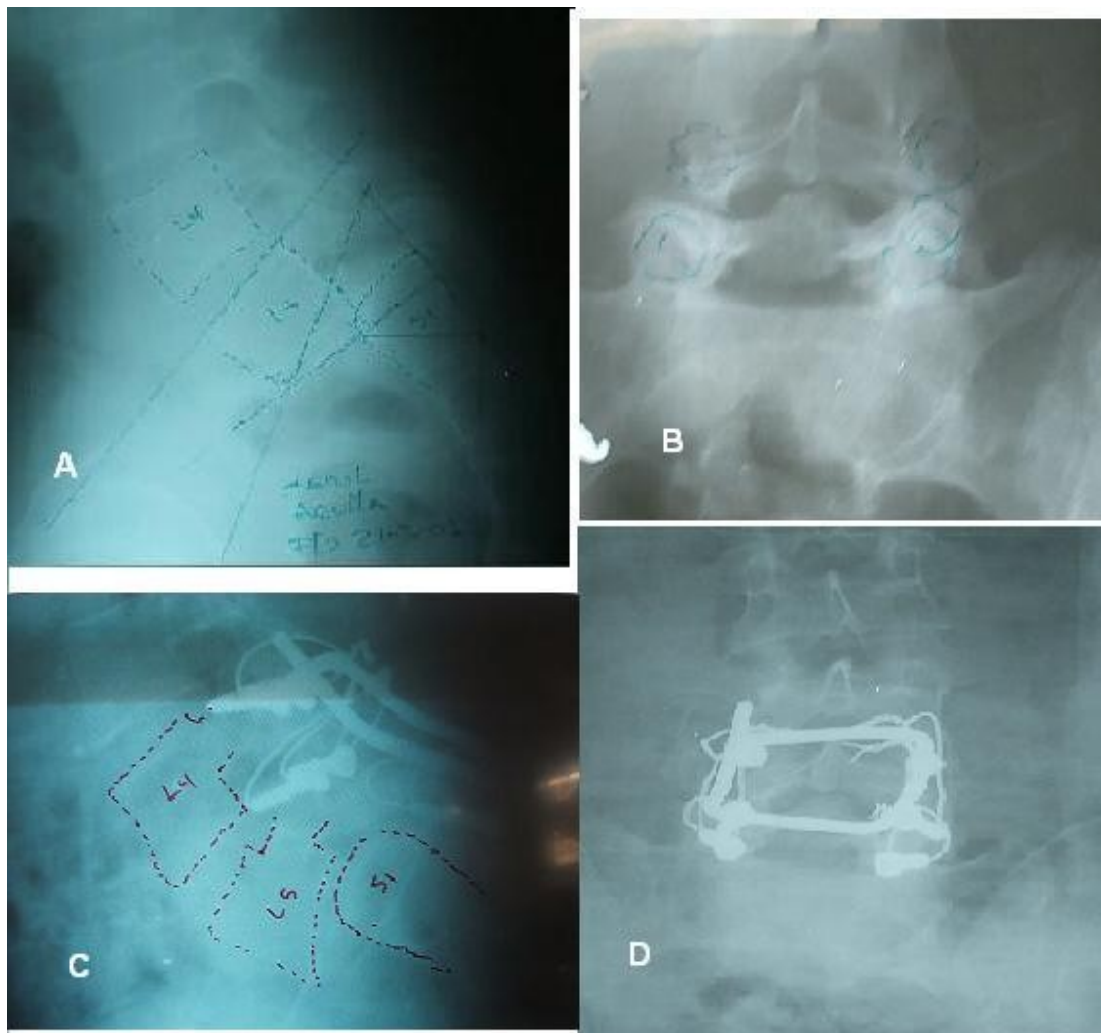
Revoco el consentimiento prestado en fecha.....y rechazo la
intervención.Firma del paciente..... Firma del
médico.....

Anexo 9. Paciente operado con la Técnica de Candebat I



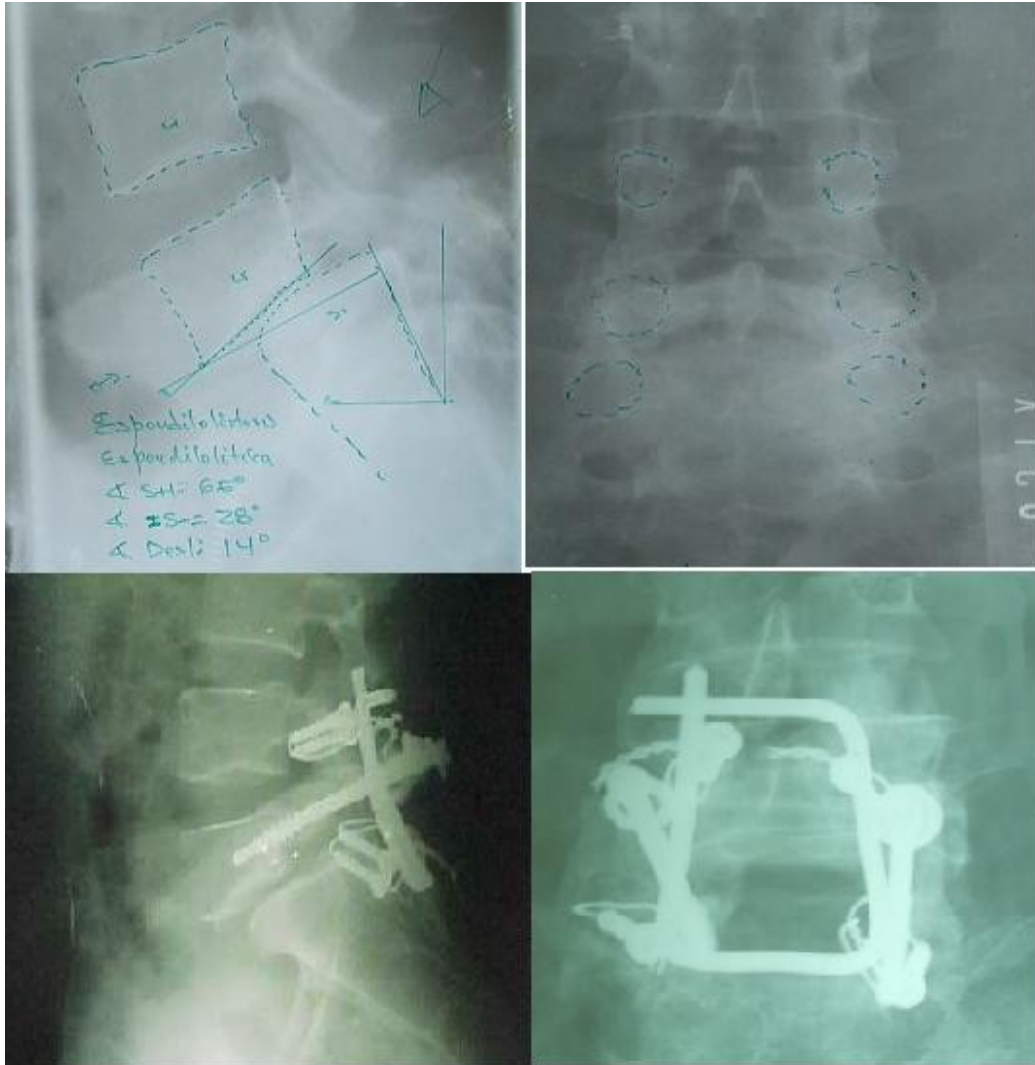
Técnica de Candebat I. A y B preoperatorio. C y D posoperatorio.

Anexo 10. Paciente operado con la técnica de Candebat II



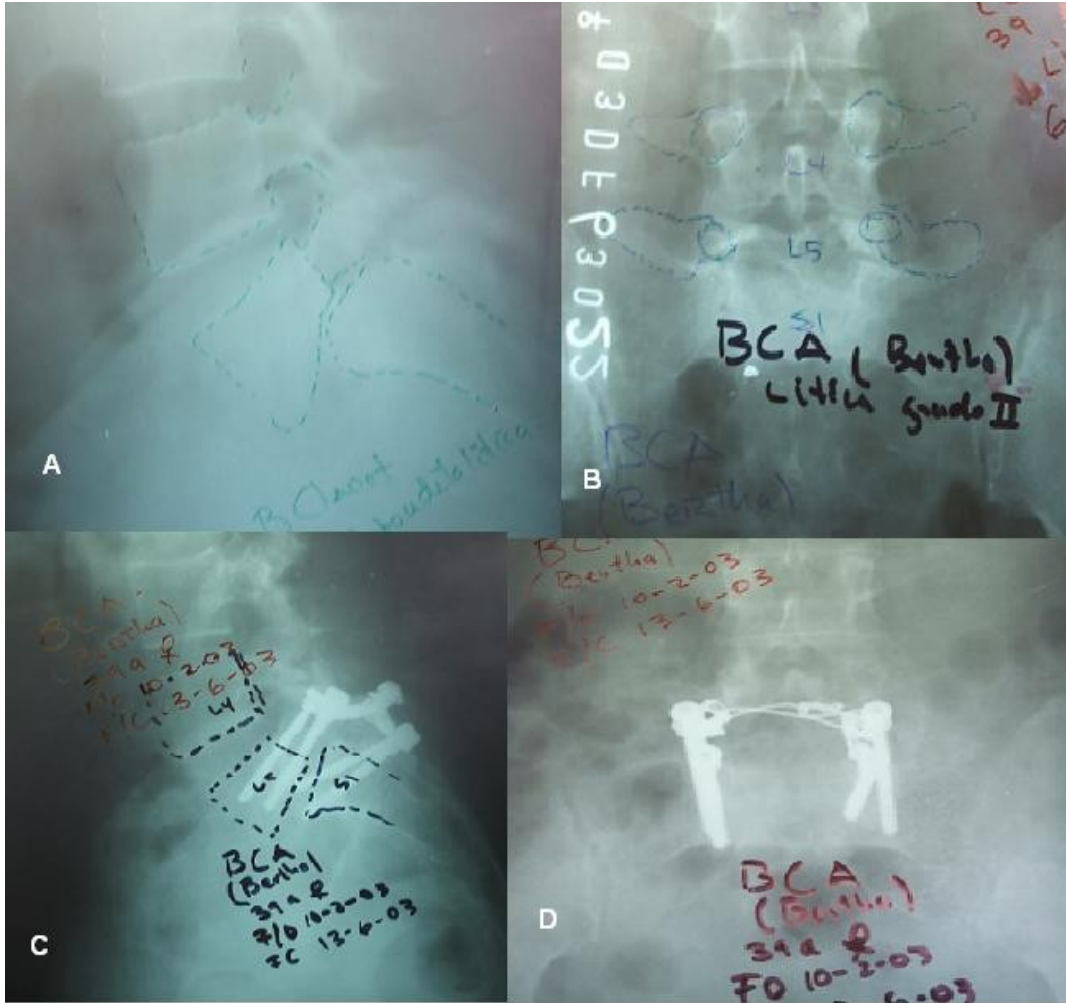
Técnica de Candebat II. A y B preoperatorio. C y D posoperatorio.

Anexo 11. Paciente operado con la técnica de Candeбат III



Técnica de Candeбат III. A y B preoperatorio. C y D posoperatorio.

Anexo 12. Paciente operado con la técnica de Candebat IV



Técnica de Candebat IV. A y B preoperatorio. C y D posoperatorio.

Anexo 13. Técnica de instrumentación de la espondilolistesis lumbosacra con Roy Camille.

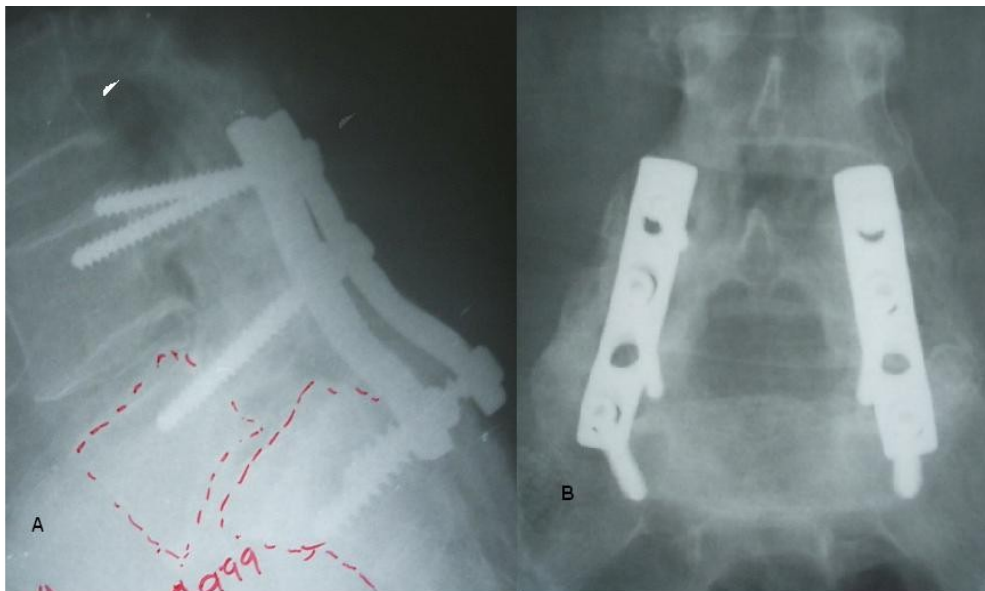


Fig. 5 Técnica de Roy Camille. A vista lat. B vista Ap.

Anexo 14. Técnica de instrumentación de la espondilolistesis lumbosacra con INFINITY.

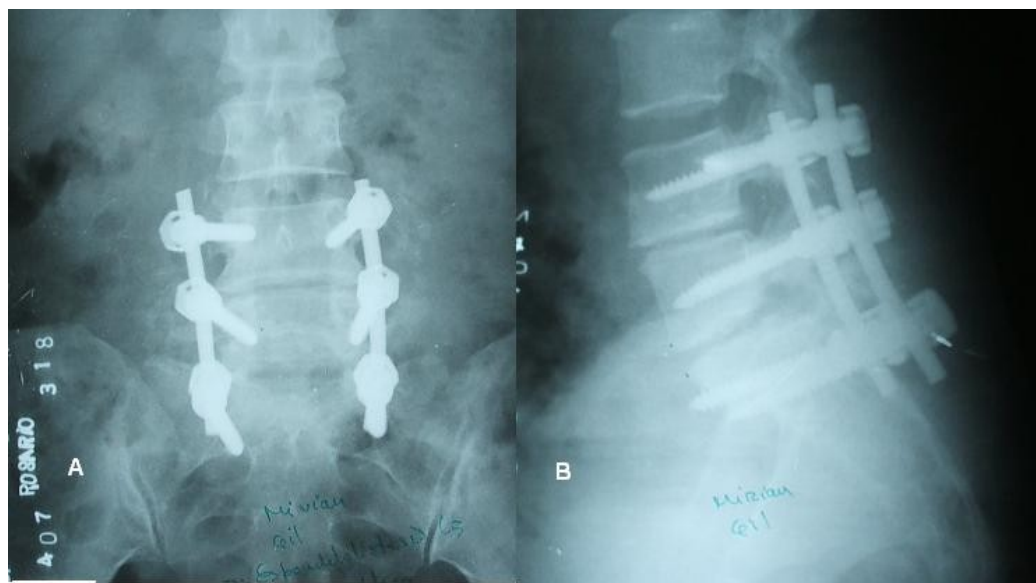


Fig. 6 Técnica con barras (INFINITY) A. vista Ap B. vista Lat.


Anexo 15. Tabla 1 Distribución de pacientes según tipo de técnica de Candebat.

Técnicas de Candebat	No	%
Candebat I	24	51,1
Candebat II	8	17,0
Candebat III	4	8,5
Candebat IV (Placable)	11	23,4
Total	47	100,0

Fuente. Planilla de recolección de datos

ANEXO 16. Grado de fusión ósea.

Distribución de los pacientes según tipo de técnica de Candebat y grado de fusión ósea.



Reference List

- (1) García Rodríguez LA. Conceptos básicos de la cirugía vertebral. Madrid: Panamericana; 2001.
- (2) Álvarez Cambra R. Tratado de cirugía ortopédica y traumatología. La Habana: Pueblo y Educación; 1986.
- (3) Simper LB. Spondylolysis in Eskimo skeletons. Acta Orthop Scand 1986 Feb;57(1):78-80.
- (4) Deyo RA, Cherkin DC, Loeser JD, Bigos SJ, Ciol MA. Morbidity and mortality in association with operations on the lumbar spine. The influence of age, diagnosis, and procedure. J Bone Joint Surg Am 1992 Apr;74(4):536-43.
- (5) Roy-Camille R, Roy-Camille M, Demeulenaere C. [Osteosynthesis of dorsal, lumbar, and lumbosacral spine with metallic plates screwed into vertebral pedicles and articular apophyses]. Presse Med 1970 Jun;78(32):1447-8.
- (6) Candebat Candebat R, Rubinos Ruiz R, Echevarría Requeijo H, Candebat Rubio R, Fleites Marrero E. Instrumentación espinal transpedículo foraminal de Candebat (TPFC). SILAC 1995;3(2):10-22.
- (7) Candebat Candebat R, Candebat Rubio R, Fleites E, Echevarría Requeijo H, ., inventors; Método y dispositivo para la instrumentación espinal.2706. 2000 Sep 18.
- (8) Scott JHS. The Edinburgh repair of isthmic (Group II) spondylolysis. J Bone Joint Surg Br 1987;69:491.
- (9) Roy-Camille R, Berteaux D, Saillant J. [Unstable fractures of the spine. IV. Stabilization methods and their results. B. Surgical methods. 1. synthesis of the injured dorso-lumbar spine by plates screwed into vertebral pedicles]. Rev Chir Orthop Reparatrice Appar Mot 1977 Jul;63(5):452-6.
- (10) Buck JE. Direct repair of the defect in spondylolisthesis. Preliminary report. J Bone Joint Surg Br 1970 Aug;52(3):432-7.

- (11) Kuntz KM, Snider RK, Weinstein JN, Pope MH, Katz JN. Cost-effectiveness of fusion with and without instrumentation for patients with degenerative spondylolisthesis and spinal stenosis. *Spine* 2000 May 1;25(9):1132-9.
- (12) Katz JN, Losina E. Cost-effectiveness of spine surgery: the jury is out. *Ann Intern Med* 2008 Dec 16;149(12):901-3.
- (13) Wiltse LL, Newman PH, Macnab I. Classification of spondylolysis and spondylolisthesis. *Clin Orthop Relat Res* 1976 Jun;(117):23-9.
- (14) MEYERDING HW. Spondylolisthesis; surgical fusion of lumbosacral portion of spinal column and interarticular facets; use of autogenous bone grafts for relief of disabling backache. *J Int Coll Surg* 1956 Nov;26(5 Part 1):566-91.
- (15) Bradford DS, Iza J. Repair of the defect in spondylolysis or minimal degrees of spondylolisthesis by segmental wire fixation and bone grafting. *Spine* 1985 Sep;10(7):673-9.
- (16) Louis R. Surgery of spondylolysis and spondylolisthesis in children. *J Bone Joint Surg Br* 1995;77B(Suppl 2):130.
- (17) Terry Canale S. *Campbell: cirugía ortopédica*. 9 ed. Madrid: Harcourt Brace; 1998.
- (18) Christensen FB. Lumbar spinal fusion. Outcome in relation to surgical methods, choice of implant and postoperative rehabilitation. *Acta Orthop Scand Suppl* 2004 Oct;75(313):2-43.
- (19) Ulibarri JA, Anderson PA, Escarcega T, Mann D, Noonan KJ. Biomechanical and clinical evaluation of a novel technique for surgical repair of spondylolysis in adolescents. *Spine* 2006 Aug 15;31(18):2067-72.
- (20) Hefti F. [Direct screw repair of spondylolysis with the hooked screw]. *Orthopade* 1997 Sep;26(9):769-73.
- (21) Ivancic GM, Pink TP, Achatz W, Ward JC, Homann NC, May M. Direct stabilization of lumbar spondylolysis with a hook screw: mean 11-year follow-up period for 113 patients. *Spine* 2003 Feb 1;28(3):255-9.
- (22) Deguchi M, Rapoff AJ, Zdeblick TA. Biomechanical comparison of spondylolysis fixation techniques. *Spine* 1999 Feb 15;24(4):328-33.
- (23) Askar Z, Wardlaw D, Koti M. Scott wiring for direct repair of lumbar spondylolysis. *Spine* 2003 Feb 15;28(4):354-7.

- (24) Pai VS, Hodgson B, Pai V. Repair of spondylolytic defect with a cable screw reconstruction. *Int Orthop* 2008 Feb;32(1):121-5.
- (25) Kemal UA, Yilmaz C, Altay M, Yavuz OY, Sinan BS. Subtransverse process wiring: a new technique of segmental spinal fixation of the thoracic spine or in the treatment of adolescent idiopathic scoliosis. *Spine* 2001 Nov 1;26(21):2392-6.
- (26) Pellise F, Toribio J, Rivas A, Garcia-Gontecha C, Bago J, Villanueva C. Clinical and CT scan evaluation after direct defect repair in spondylolysis using segmental pedicular screw hook fixation. *J Spinal Disord* 1999 Oct;12(5):363-7.
- (27) Luque ER, Cassis N, Ramirez-Wiella G. Segmental spinal instrumentation in the treatment of fractures of the thoracolumbar spine. *Spine* 1982 May;7(3):312-7.
- (28) Herbiniaux G. Traite sur divers: accouchement laborieu et sur lês polipe de la matrice. Bruxelles: The Boubers; 1782.
- (29) Killian HF. De spondilolisthesi gravissimae pelvangustiae causa nuper detecta, commentatio anatomico-obstetrica. Bonnae: Lit c Georgii; 1854.
- (30) zu Coblenz Z. Eine eigenthümliche angeborene Lordose, wahrscheinlich bedingt durch eine Verschiebung des Körpers des Lendenwirbels auf die vordere Fläche des ersten Kreuzbeinwirbel (Spondylolisthesis Kilian), nebst Bemerkungen über ie Mechanik dieser Beckenformation. *Monatschr Geburts Frauenkr (Berlin)* 1855;5:81-94.
- (31) Neugebauer FL. Contribution à la pathogénie et au diagnostic du bassin vicié par le glissement vertébral spondylolisthesis, par le Dr François Neugebauer (Reliure inconnue). Paris: H. Lauwereyns; 1884.
- (32) Hibbs RA. An operation for progressive spinal deformities: a preliminary report of three cases from the service of the orthopaedic hospital. 1911. *Clin Orthop Relat Res* 2007 Jul;460:17-20.
- (33) HARRINGTON PR. Treatment of scoliosis. Correction and internal fixation by spine instrumentation. *J Bone Joint Surg Am* 1962 Jun;44-A:591-610.
- (34) Zindrick MR, Knight GW, Sartori MJ, Carnevale TJ, Patwardhan AG, Lorenz MA. Pedicle morphology of the immature thoracolumbar spine. *Spine* 2000 Nov 1;25(21):2726-35.
- (35) Zindrick MR, Wiltse LL, Doornik A, Widell EH, Knight GW, Patwardhan AG, et al. Analysis of the morphometric characteristics of the thoracic and lumbar pedicles. *Spine* 1987 Mar;12(2):160-6.

- (36) Johnson GV, Thompson AG. The Scott wiring technique for direct repair of lumbar spondylolysis. *J Bone Joint Surg Br* 1992 May;74(3):426-30.
- (37) Salib RM, Pettine KA. Modified repair of a defect in spondylolysis or minimal spondylolisthesis by pedicle screw, segmental wire fixation, and bone grafting. *Spine* 1993 Mar 15;18(4):440-3.
- (38) Hambly M, Lee CK, Gutteling E, Zimmerman MC, Langrana N, Pyun Y. Tension band wiring-bone grafting for spondylolysis and spondylolisthesis. A clinical and biomechanical study. *Spine* 1989 Apr;14(4):455-60.
- (39) Morscher E, Gerber B, Fasel J. Surgical treatment of spondylolisthesis by bone grafting and direct stabilization of spondylolysis by means of a hook screw. *Arch Orthop Trauma Surg* 1984;103(3):175-8.
- (40) Jakob G. [The operative treatment of the spondylolisthesis with compression screws (author's transl)]. *Arch Orthop Unfallchir* 1977 Dec 9;90(2):103-11.
- (41) Krag MH, Weaver DL, Beynon BD, Haugh LD. Morphometry of the thoracic and lumbar spine related to transpedicular screw placement for surgical spinal fixation. *Spine* 1988 Jan;13(1):27-32.
- (42) Carson WL, Duffield RC, Arendt M, Ridgely BJ, Gaines RW, Jr. Internal forces and moments in transpedicular spine instrumentation. The effect of pedicle screw angle and transfixation--the 4R-4bar linkage concept. *Spine* 1990 Sep;15(9):893-901.
- (43) Hambly MF, Wiltse LL. A modification of the Scott wiring technique. *Spine* 1994 Feb 1;19(3):354-6.
- (44) Lee SE, Park SB, Jahng TA, Chung CK, Kim HJ. Clinical experience of the dynamic stabilization system for the degenerative spine disease. *J Korean Neurosurg Soc* 2008 May;43(5):221-6.
- (45) Ricart O, Serwier JM. [Dynamic stabilisation and compression without fusion using Dynesys for the treatment of degenerative lumbar spondylolisthesis: a prospective series of 25 cases]. *Rev Chir Orthop Reparatrice Appar Mot* 2008 Nov;94(7):619-27.
- (46) Louis R. Fusion of the lumbar and sacral spine by internal fixation with screw plates. *Clin Orthop Relat Res* 1986 Feb;(203):18-33.
- (47) Floman Y, Millgram MA, Ashkenazi E, Smorgick Y, Rand N. Instrumented slip reduction and fusion for painful unstable isthmic spondylolisthesis in adults. *J Spinal Disord Tech* 2008 Oct;21(7):477-83.

- (48) Zdeblick TA. A prospective, randomized study of lumbar fusion. Preliminary results. *Spine* 1993 Jun 15;18(8):983-91.
- (49) Zimmerman MC, Gutteling E, Langrana NA, Lee CK. The biomechanical evaluation of a new fixation technique for spondylolysis using single and double tension-band wiring. *Bull Hosp Jt Dis Orthop Inst* 1989;49(2):131-9.
- (50) Denis F, Armstrong GW, Searls K, Matta L. Acute thoracolumbar burst fractures in the absence of neurologic deficit. A comparison between operative and nonoperative treatment. *Clin Orthop Relat Res* 1984 Oct; (189):142-9.
- (51) Prolo DJ, Rodrigo JJ. Contemporary bone graft physiology and surgery. *Clin Orthop Relat Res* 1985 Nov;(200):322-42.
- (52) Stagnara P. [Scoliosis in the adult]. *Rev Prat* 1983 Apr 21;33(23):1195-200, 1203.
- (53) Scaglietti O, Frontino G, Bartolozzi. Technique of anatomical reduction of lumbar spondylolisthesis and its surgical stabilization. *Clin Orthop Relat Res* 1976 Jun;(117):165-75.
- (54) GILL GG, MANNING JG, WHITE HL. Surgical treatment of spondylolisthesis without spine fusion; excision of the loose lamina with decompression of the nerve roots. *J Bone Joint Surg Am* 1955 Jun;37-A(3):493-520.
- (55) Dick JC, Jones MP, Zdeblick TA, Kunz DN, Horton WC. A biomechanical comparison evaluating the use of intermediate screws and cross-linkage in lumbar pedicle fixation. *J Spinal Disord* 1994 Oct;7(5):402-7.
- (56) Edwards CC, Bradford DS. Instrumented reduction of spondylolisthesis. *Spine* 1994 Jul 1;19(13):1535-7.
- (57) Lonstein JE, Denis F, Perra JH, Pinto MR, Smith MD, Winter RB. Complications associated with pedicle screws. *J Bone Joint Surg Am* 1999 Nov;81(11):1519-28.
- (58) Zielke K. [Special gouge forceps for spondylodesis of lumbar segments]. *Z Orthop Ihre Grenzgeb* 1971 May;109(2):344.
- (59) Zielke K, Stempel AV. Posterior lateral distraction spondylodesis using the twofold sacral bar. *Clin Orthop Relat Res* 1986 Feb;(203):151-8.
- (60) Sales de GJ, Vadier F, Cahuzac JP. Repair of lumbar spondylolysis using Morscher material: 14 children followed for 1-5 years. *Acta Orthop Scand* 2000 Jun;71(3):292-6.

- (61) Canale ST. Ortopedia pediátrica. México: Interamericana; 1994.
- (62) Burkus JK, Lonstein JE, Winter RB, Denis F. Long-term evaluation of adolescents treated operatively for spondylolisthesis. A comparison of in situ arthrodesis only with in situ arthrodesis and reduction followed by immobilization in a cast. *J Bone Joint Surg Am* 1992 Jun;74(5):693-704.
- (63) Drummond D, Guadagni J, Keene JS, Breed A, Narechania R. Interspinous process segmental spinal instrumentation. *J Pediatr Orthop* 1984 Aug;4(4):397-404.
- (64) Ferguson AB. Cirugía ortopédica en la infancia y la adolescencia. Barcelona: Jims; 1968.
- (65) Early S, Mahar A, Oka R, Newton P. Biomechanical comparison of lumbosacral fixation using Luque-Galveston and Colorado II sacropelvic fixation: advantage of using locked proximal fixation. *Spine* 2005 Jun 15;30(12):1396-401.
- (66) Pedersen AK, Hagen R. Spondylolysis and spondylolisthesis. Treatment by internal fixation and bone-grafting of the defect. *J Bone Joint Surg Am* 1988 Jan;70(1):15-24.
- (67) Marchetti PG, Binazzi R, Briccoli A, Vaccari V, Borelli P, De ZM, et al. The surgical treatment of spondylolisthesis. *Chir Organi Mov* 1994 Jan;79(1):85-91.
- (68) Dickman CA, Fessler RG, MacMillan M, Haid RW. Transpedicular screw-rod fixation of the lumbar spine: operative technique and outcome in 104 cases. *J Neurosurg* 1992 Dec;77(6):860-70.
- (69) Gaines RW. L5 vertebrectomy for the surgical treatment of spondyloptosis: thirty cases in 25 years. *Spine* 2005 Mar 15;30(6 Suppl):S66-S70.
- (70) Boos N, Marchesi D, Zuber K, Aebi M. Treatment of severe spondylolisthesis by reduction and pedicular fixation. A 4-6-year follow-up study. *Spine* 1993 Sep 15;18(12):1655-61.
- (71) Okuda S, Oda T, Miyauchi A, Haku T, Yamamoto T, Iwasaki M. Surgical outcomes of posterior lumbar interbody fusion in elderly patients. Surgical technique. *J Bone Joint Surg Am* 2007 Sep;89 Suppl 2 Pt.2:310-20.
- (72) Wood GW, Boyd RJ, Carothers TA, Mansfield FL, Rehtine GR, Rozen MJ, et al. The effect of pedicle screw/plate fixation on lumbar/lumbosacral autogenous bone graft fusions in patients with degenerative disc disease. *Spine* 1995 Apr 1;20(7):819-30.

- (73) Muschik M, Zippel H, Perka C. Surgical management of severe spondylolisthesis in children and adolescents. Anterior fusion in situ versus anterior spondylodesis with posterior transpedicular instrumentation and reduction. *Spine* 1997 Sep 1;22(17):2036-42.
- (74) Schlenzka D, Remes V, Helenius I, Lamberg T, Tervahartiala P, Yrjonen T, et al. Direct repair for treatment of symptomatic spondylolysis and low-grade isthmic spondylolisthesis in young patients: no benefit in comparison to segmental fusion after a mean follow-up of 14.8 years. *Eur Spine J* 2006 Oct;15(10):1437-47.
- (75) Hasegawa K, Kitahara K, Hara T, Takano K, Shimoda H. Biomechanical evaluation of segmental instability in degenerative lumbar spondylolisthesis. *Eur Spine J* 2008 Dec 10.
- (76) Macnab I. Chapter 14. Pain and disability in degenerative disc disease. *Clin Neurosurg* 1973;20:193-6.
- (77) Molinari RW, Bridwell KH, Lenke LG, Baldus C. Anterior column support in surgery for high-grade, isthmic spondylolisthesis. *Clin Orthop Relat Res* 2002 Jan;(394):109-20.
- (78) Escobar E, Transfeldt E, Garvey T, Ogilvie J, Graber J, Schultz L. Video-assisted versus open anterior lumbar spine fusion surgery: a comparison of four techniques and complications in 135 patients. *Spine* 2003 Apr 1;28(7):729-32.
- (79) Lee SH, Choi WG, Lim SR, Kang HY, Shin SW. Minimally invasive anterior lumbar interbody fusion followed by percutaneous pedicle screw fixation for isthmic spondylolisthesis. *Spine J* 2004 Nov;4(6):644-9.
- (80) Nakagawa K, Hayaishi M. The surgical management of spondylolisthesis. *J Bone Joint Surg Br* 1996;78B:47-50.
- (81) Molinari RW, Sloboda JF, Arrington EC. Low-grade isthmic spondylolisthesis treated with instrumented posterior lumbar interbody fusion in U.S. servicemen. *J Spinal Disord Tech* 2005 Feb;18 Suppl:S24-S29.
- (82) Suk SI, Lee CK, Kim WJ, Lee JH, Cho KJ, Kim HG. Adding posterior lumbar interbody fusion to pedicle screw fixation and posterolateral fusion after decompression in spondylolytic spondylolisthesis. *Spine* 1997 Jan 15;22(2):210-9.
- (83) Zielke K, Pellin B. [Modification of the sacral bar in Harrington's instruments (author's transl)]. *Arch Orthop Unfallchir* 1974;80(1):63-70.

- (84) Radcliff KE, Kalantar SB, Reitman CA. Surgical management of spondylolysis and spondylolisthesis in athletes: indications and return to play. *Curr Sports Med Rep* 2009 Jan;8(1):35-40.
- (85) Poussa M, Schlenzka D, Seitsalo S, Ylikoski M, Hurri H, Osterman K. Surgical treatment of severe isthmic spondylolisthesis in adolescents. Reduction or fusion in situ. *Spine* 1993 Jun 1;18(7):894-901.
- (86) Fernandez-Fairen M, Sala P, Ramirez H, Gil J. A prospective randomized study of unilateral versus bilateral instrumented posterolateral lumbar fusion in degenerative spondylolisthesis. *Spine* 2007 Feb 15;32(4):395-401.
- (87) Margulies JY, Seimon LP. Clinical efficacy of lumbar and lumbosacral fusion using the Boucher facet screw fixation technique. *Bull Hosp Jt Dis* 2000;59(1):33-9.
- (88) Ogawa H, Nishimoto H, Hosoe H, Suzuki N, Kanamori Y, Shimizu K. Clinical outcome after segmental wire fixation and bone grafting for repair of the defects in multiple level lumbar spondylolysis. *J Spinal Disord Tech* 2007 Oct;20(7):521-5.
- (89) Bozarth GR, Fogel GR, Toohey JS, Neidre A. Repair of pars interarticularis defect with a modified cable-screw construct. *J Surg Orthop Adv* 2007;16(2):79-83.
- (90) Dreyzin V, Esses SI. A comparative analysis of spondylolysis repair. *Spine* 1994 Sep 1;19(17):1909-14.
- (91) Finkenberg J, Banta C, Cross GL, III, Dawson E, Gutzman D, Highland T, et al. Evaluation and analysis of patient outcomes with an intrasegmental fixation system in lumbar spinal fusion. *Spine J* 2001 Mar;1(2):102-8.
- (92) Floman Y, Margulies JY, Nyska M, Chisin R, Libergall M. Effect of major axial skeleton trauma on preexisting lumbosacral spondylolisthesis. *J Spinal Disord* 1991 Sep;4(3):353-8.
- (93) Transfeldt EE, Mehbod AA. Evidence-based medicine analysis of isthmic spondylolisthesis treatment including reduction versus fusion in situ for high-grade slips. *Spine* 2007 Sep 1;32(19 Suppl):S126-S129.
- (94) Dubousset J. Treatment of spondylolysis and spondylolisthesis in children and adolescents. *Clin Orthop Relat Res* 1997 Apr;(337):77-85.
- (95) Farcy JP, Weidenbaum M, Michelsen CB, Hoeltzel DA, Athanasiou KA. A comparative biomechanical study of spinal fixation using Cotrel-Dubousset instrumentation. *Spine* 1987 Nov;12(9):877-81.

- (96) Petraco DM, Spivak JM, Cappadona JG, Kummer FJ, Neuwirth MG. An anatomic evaluation of L5 nerve stretch in spondylolisthesis reduction. *Spine* 1996 May 15;21(10):1133-8.
- (97) Grzegorzewski A, Kumar SJ. In situ posterolateral spine arthrodesis for grades III, IV, and V spondylolisthesis in children and adolescents. *J Pediatr Orthop* 2000 Jul;20(4):506-11.
- (98) Schelenzka D, Poussa M. Severe spondylolisthesis in children: reduction versus fusion in situ. *J Bone Joint Surg Br* 1995;77B(Suppl 2):131.
- (99) Smith JA, Deviren V, Berven S, Kleinstueck F, Bradford DS. Clinical outcome of trans-sacral interbody fusion after partial reduction for high-grade l5-s1 spondylolisthesis. *Spine* 2001 Oct 15;26(20):2227-34.
- (100) Remes V, Lamberg T, Tervahartiala P, Helenius I, Schlenzka D, Yrjonen T, et al. Long-term outcome after posterolateral, anterior, and circumferential fusion for high-grade isthmic spondylolisthesis in children and adolescents: magnetic resonance imaging findings after average of 17-year follow-up. *Spine* 2006 Oct 1;31(21):2491-9.
- (101) Ghiselli G, Wang JC, Bhatia NN, Hsu WK, Dawson EG. Adjacent segment degeneration in the lumbar spine. *J Bone Joint Surg Am* 2004 Jul;86-A(7):1497-503.
- (102) Rahm MD, Carter JD, Chaput CD, Swearingen AB. Clinical and radiographic assessment of transforaminal lumbar interbody fusion using HEALOS((R)) collagen-hydroxyapatite sponge with autologous bone marrow aspirate. *Spine J* 2008 Dec 24.
- (103) Carrino JA, Lurie JD, Tosteson AN, Tosteson TD, Carragee EJ, Kaiser J, et al. Lumbar spine: reliability of MR imaging findings. *Radiology* 2009 Jan;250(1):161-70.
- (104) Jarvik JG, Deyo RA. Moderate versus mediocre: the reliability of spine MR data interpretations. *Radiology* 2009 Jan;250(1):15-7.
- (105) Akamaru T, Kawahara N, Tim YS, Minamide A, Su KK, Tomita K, et al. Adjacent segment motion after a simulated lumbar fusion in different sagittal alignments: a biomechanical analysis. *Spine* 2003 Jul 15;28(14):1560-6.
- (106) Jeanneret B, Miclau T, Kuster M, Neuer W, Magerl F. Posterior stabilization in L5-S1 isthmic spondylolisthesis with paralaminar screw fixation: anatomical and clinical results. *J Spinal Disord* 1996 Jun;9(3):223-33.

- (107) Lee SC, Chen JF, Wu CT, Lee ST. In situ local autograft for instrumented lower lumbar or lumbosacral posterolateral fusion. *J Clin Neurosci* 2009 Jan;16(1):37-43.
- (108) Hayashi T, Arizono T, Fujimoto T, Moro-oka T, Shida J, Fukumoto S, et al. Degenerative change in the adjacent segments to the fusion site after posterolateral lumbar fusion with pedicle screw instrumentation--a minimum 4-year follow-up. *Fukuoka Igaku Zasshi* 2008 May;99(5):107-13.
- (109) Lu JH, Zhang F. [Preliminary studies on revision of the failed surgery for lumbar spondylolisthesis]. *Zhongguo Gu Shang* 2008 Apr;21(4):257-9.
- (110) Okuyama K, Kido T, Unoki E, Chiba M. PLIF with a titanium cage and excised facet joint bone for degenerative spondylolisthesis--in augmentation with a pedicle screw. *J Spinal Disord Tech* 2007 Feb;20(1):53-9.
- (111) Hanson DS, Bridwell KH, Rhee JM, Lenke LG. Dowel fibular strut grafts for high-grade dysplastic isthmic spondylolisthesis. *Spine* 2002 Sep 15;27(18):1982-8.
- (112) Harris BM, Hilibrand AS, Savas PE, Pellegrino A, Vaccaro AR, Siegler S, et al. Transforaminal lumbar interbody fusion: the effect of various instrumentation techniques on the flexibility of the lumbar spine. *Spine* 2004 Feb 15;29(4):E65-E70.
- (113) Arlet V, Jiang L, Steffen T, Ouellet J, Reindl R, Aebi M. Harvesting local cylinder autograft from adjacent vertebral body for anterior lumbar interbody fusion: surgical technique, operative feasibility and preliminary clinical results. *Eur Spine J* 2006 Sep;15(9):1352-9.
- (114) Poussa M, Remes V, Lamberg T, Tervahartiala P, Schlenzka D, Yrjonen T, et al. Treatment of severe spondylolisthesis in adolescence with reduction or fusion in situ: long-term clinical, radiologic, and functional outcome. *Spine* 2006 Mar 1;31(5):583-90.
- (115) Agüero Martínez MO, Echevarría Requeijo H. Ácido tranexámico como método farmacológico para reducir las pérdidas sanguíneas perioperatorias en cirugía espinal mayor. *Rev Cubana Anest Reanim* 2004;2(2):54-9.
- (116) Beutler WJ, Fredrickson BE, Murtland A, Sweeney CA, Grant WD, Baker D. The natural history of spondylolysis and spondylolisthesis: 45-year follow-up evaluation. *Spine* 2003 May 15;28(10):1027-35.
- (117) Sailhan F, Gollogly S, Roussouly P. The radiographic results and neurologic complications of instrumented reduction and fusion of high-

- grade spondylolisthesis without decompression of the neural elements: a retrospective review of 44 patients. *Spine* 2006 Jan 15;31(2):161-9.
- (118) Pappas CT, Harrington T, Sonntag VK. Outcome analysis in 654 surgically treated lumbar disc herniations. *Neurosurgery* 1992 Jun;30(6):862-6.
- (119) Sanfeliu V, Sune B. [Glasgow scale]. *Rev Enferm* 2002 Mar;25(3):57-8.
- (120) Ahn UM, Ahn NU, Buchowski JM, Garrett ES, Sieber AN, Kostuik JP. Cauda equina syndrome secondary to lumbar disc herniation: a meta-analysis of surgical outcomes. *Spine* 2000 Jun 15;25(12):1515-22.
- (121) Baker WC, Thomas TG, Kirkaldy-Willis WH. Changes in the cartilage of the posterior intervertebral joints after anterior fusion. *J Bone Joint Surg Br* 1969 Nov;51(4):736-46.
- (122) Jones AA, McAfee PC, Robinson RA, Zinreich SJ, Wang H. Failed arthrodesis of the spine for severe spondylolisthesis. Salvage by interbody arthrodesis. *J Bone Joint Surg Am* 1988 Jan;70(1):25-30.
- (123) de Loubresse CG, Bon T, Deburge A, Lassale B, Benoit M. Posterolateral fusion for radicular pain in isthmic spondylolisthesis. *Clin Orthop Relat Res* 1996 Feb;(323):194-201.
- (124) Ogilvie JW. Complications in spondylolisthesis surgery. *Spine* 2005 Mar 15;30(6 Suppl):S97-101.
- (125) Smith MD, Bohlman HH. Spondylolisthesis treated by a single-stage operation combining decompression with in situ posterolateral and anterior fusion. An analysis of eleven patients who had long-term follow-up. *J Bone Joint Surg Am* 1990 Mar;72(3):415-21.
- (126) Debusscher F, Troussel S. Direct repair of defects in lumbar spondylolysis with a new pedicle screw hook fixation: clinical, functional and Ct-assessed study. *Eur Spine J* 2007 Oct;16(10):1650-8.
- (127) Songer MN, Rovin R. Repair of the pars interarticularis defect with a cable-screw construct. A preliminary report. *Spine* 1998 Jan 15;23(2):263-9.
- (128) Deyo RA, Cherkin D, Conrad D, Volinn E. Cost, controversy, crisis: low back pain and the health of the public. *Annu Rev Public Health* 1991;12:141-56.
- (129) Arts MP, Verstegen MJ, Brand R, Koes BW, van den Akker ME, Peul WC. Cost-effectiveness of decompression according to Gill versus instrumented spondylodesis in the treatment of sciatica due to low grade

spondylolytic spondylolisthesis: a prospective randomised controlled trial [NTR1300]. BMC Musculoskelet Disord 2008 Sep 28;9:128.:128.

- (130) Arnold P, Winter M, Scheller G, Konermann W, Rumetsch D, Jani L. [Clinical and radiological isthmus reconstruction in lumbar spondylolysis and minimal spondylolisthesis]. Z Orthop Ihre Grenzgeb 1996 May;134(3):226-32.